

FUNDAÇÃO OSWALDO ARANHA
CENTRO UNIVERSITÁRIO DE VOLTA REDONDA
CURSO DE GRADUAÇÃO EM ODONTOLOGIA
TRABALHO DE CONCLUSÃO DE CURSO

PAULA PIMENTEL DO NASCIMENTO
PRISCILA CASTELO BRANCO DA SILVA MEDEIROS

REMODELAÇÃO LABIAL COM PREENCHIMENTO
A BASE DE ÁCIDO HIALURÔNICO: RELATO DE CASO

VOLTA REDONDA

2021

FUNDAÇÃO OSWALDO ARANHA
CENTRO UNIVERSITÁRIO DE VOLTA REDONDA
CURSO DE GRADUAÇÃO EM ODONTOLOGIA
TRABALHO DE CONCLUSÃO DE CURSO

**REMODELAÇÃO LABIAL COM PREENCHIMENTO
A BASE DE ÁCIDO HIALURÔNICO: RELATO DE CASO**

Monografia apresentada ao Curso de Odontologia do Centro Universitário de Volta Redonda, como requisito para obtenção do título de Bacharel em Odontologia.

Alunas: Priscila C. B. da S. Medeiros

Paula Pimentel do Nascimento

Orientadora: Cristiane F de Carvalho

Coorientador: Tereza Cristina F. de M. Silva

VOLTA REDONDA

2021

FICHA CATALOGRÁFICA

Bibliotecária: Alice Tação Wagner - CRB 7/RJ 4316

M488r Medeiros, Priscila Castelo Branco da Silva
Remodelação labial com preenchimento a base de ácido
hialurônico: relato de caso. / Priscila Castelo Branco da Silva
Medeiros; Paula Pimentel do Nascimento. – Volta Redonda: UniFOA,
2021.

43 p. II

Orientador (a): Cristiane Fonseca de Carvalho

Monografia (TCC) – UniFOA / Curso de Odontologia, 2021.

1. Odontologia - TCC. 2. Ácido hialurônico. 3. Preenchedores dérmicos. 4. Estética. I. Carvalho, Cristiane Fonseca. II. Centro Universitário de Volta Redonda. III. Título.

CDD 617.6

**FOLHA DE APROVAÇÃO**

Trabalho de Conclusão do Curso intitulado: “Remodelação Labial com Preenchimento a Base de Ácido Hialurônico: Relato de Caso”

Elaborado por: Priscila Castelo Branco da Silva Medeiros

Paula Pimentel do Nascimento

E apresentado publicamente perante a Banca Avaliadora, como parte dos requisitos para conclusão do Curso de Odontologia.

Aprovada em 09 de abril de 2021.

Banca Avaliadora:

Prof.^a Dr.^a Cristiane Fonseca de Carvalho

Prof.^a Dr.^a Tereza Cristina F. de M. Silva

Prof.^a Dr.^a Claudio Luis de Melo Silva

DEDICATÓRIA

“Dedico este trabalho especialmente a Deus, que me capacitou e fez tudo se tornar realidade, porque tudo acontece conforme a Sua vontade e ela é boa, perfeita e agradável. A minha mãe, avó “in memorian”, e tios incentivadores e colaboradores da minha atual conquista. A todos que fizeram parte da minha construção profissional e da minha atual formação.”

Priscila Castelo Branco da

S. Medeiros

“A Deus por me dar forças sempre em que eu precisei e ter me dado resiliência para terminar o curso de odontologia, mesmo com tantos obstáculos. A minha tia Cátia que foi a minha maior inspiração para seguir esta carreira e incentivadora nos momentos mais difíceis. Dedico também a minha avó Lili e minha mãe que sempre se mantiveram ao meu lado e me deram apoio. Aos meus queridos amigos Camila e Maicon. Eu os tenho como parte da minha família e sempre me dão suporte e alento. E agradeço a minha amiga, Priscila. Com certeza sem ela eu não teria chegado tão longe. Aos professores que contribuíram com tanto conhecimento e me deram suporte ao longo dessa jornada”

Paula Pimentel do Nascimento

AGRADECIMENTOS

“Primeiramente, a Deus por estar comigo em todos os momentos e por me ajudar a vencer todos os obstáculos que encontrei ao longo do curso. A esta universidade e a todo corpo docente, responsáveis por desenvolver todo meu conhecimento dentro da ética profissional e a abrir portas para as minhas conquistas futuras. Em especial a minha orientadora, por acreditar no presente trabalho e dar todo suporte necessário. A empresa “Ygeia Soluções Comerciais” e seus representantes Marcos Cavallari e Carlos Pereira da Silva, que nos forneceu o produto utilizado no presente trabalho. Agradeço especialmente a minha mãe Eliete, a maior incentivadora da minha jornada acadêmica e do meu sucesso pessoal, que sempre esteve ao meu lado. A minha avó Dulce, que mesmo não estando mais presente aqui na Terra, foi um exemplo de vida e a iluminação do meu caminho para continuar persistindo nas lutas que precisei enfrentar. Aos meus tios que incentivaram e colaboraram para os meus estudos. A minha querida amiga Paula pela parceria. A todos que participaram direta e indiretamente do meu sucesso acadêmico e da minha formação, muito obrigada.”

Priscila Castelo Branco da S. Medeiros

“A Deus, por ser minha força, e sempre me dar saúde para continuar adiante. A empresa “Ygeia Soluções Comerciais” e seus representantes. Agradeço a minha família, em especial a minha tia Cátia com seu carinho e exemplo. A minha mãe por sempre me ajudar de diferentes formas e se sacrificar tanto por mim. A minha avó pela torcida e amor. Ao querido Miguel, parceiro que espero ter para o resto da vida. Aos professores do UniFOA, em especial a nossa orientadora pelo empenho dedicado à elaboração deste trabalho e assistência. Aos amigos, cujo apoio tornaram os momentos difíceis muito mais leves de suportar, Helen, Paula, Laís, Hannah, Tati, à família Camila, e Ana que participou do meu desse TCC, confiando em minha formação acadêmica. Amigos que eu tenho a honra por todo amor, suporte e oração que me dedicam. Por último, mas tão importante, minha maior companheira desta

caminhada, Priscila. Que foi minha confidente e alicerce durante todo o tempo. A todos que fizeram parte dessa minha caminhada, minha gratidão”.

Paula Pimentel do Nascimento

EPIGRAFE

“Não queremos a mera contemplação da beleza, embora, Deus o sabe, isso já constitua grande privilégio. O que queremos dificilmente seria dito em

palavras — ser integrados à beleza que vemos, queremos ser como ela, tê-la em nós, mergulhar nela, fazer parte dela.”

C. S. ' .

RESUMO

O uso de preenchedores dérmicos injetáveis com o ácido hialurônico tornou-se popular na Harmonização Orofacial e tornou possível o tratamento odontológico não somente no âmbito funcional, como também estético. Nesse contexto, os lábios possuem fundamental importância e aprimoram as características do perfil do paciente. O objetivo deste trabalho é elucidar as atribuições do ácido hialurônico como preenchedor e modelador intradérmico labial, a partir da elucidação de um relato de caso clínico. Dessa forma, comprovar a eficácia da técnica, os benefícios do produto aplicado, e o resultado imediato.

Palavras-chave: Ácido Hialurônico; Preenchedores Dérmicos; Estética

ABSTRACT

The use of injectable dermal fillers with hyaluronic acid became popular in Orofacial Harmonization and made possible the dental treatment not only in the functional scope, but also in the aesthetic one. In this context, the devices are of fundamental importance and improve the characteristics of the patient's profile. The aim of this work is to elucidate the attributions of this hyaluronic acid as a filled and intradermal labial shaper, based on the elucidation of a clinical case report. In this way, prove the effectiveness of the technique, the benefits of the product applied, and the immediate result.

Keywords: Hyaluronic acid; Dermal Fillers; Aesthetics.

LISTA DE FIGURAS

Figura 1 Músculos da região perioral	18
Figura 2 Suprimento vascular	20
Figura 3 Inervação	21
Figura 4 Vista frontal	26
Figura 5 Vista de perfil direito e esquerdo.....	27
Figura 6 Produto de preenchimento dérmico	27
Figura 7 Marcações das estruturas anatômicas labiais	29
Figura 8 Esboço das marcações dos lábios	29
Figura 9 Puncturas nas colunas filtro (0,02ml).....	30
Figura 10 Puncturas arco do cupido (0,1ml)	30
Figura 11 Puncturas arco do cupido (0,05ml)	30
Figura 12 Puncturas verticais (0,05ml).....	30
Figura 13 Puncturas do contorno inferior (0,1ml).....	31
Figura 14 Comparação do resultado	31

LISTA DE QUADRO

QUADRO 1 Grau de reticulação23

QUADRO 2 Materiais28

LISTA DE ANEXOS

ANEXO A Parecer Consubstanciado do CoEPs.....41

LISTA DE SIGLAS E ABREVIATURAS

AH	Ácido Hialurônico
CAAE	Certificado de Apresentação para Apreciação Ética
CoEPS	Comitê de Ética em Pesquisa em Seres Humanos
COF	Conselho Federal da Odontologia
et al.	e colaboradores
HOF	Harmonização Orofacial
g	Gramas
mg	Miligramas
ml	Mililitros
UniFOA	Centro Universitário de Volta Redonda
®	Marca Registrada
%	Porcentagem

SUMÁRIO

1 INTRODUÇÃO	13
2 REVISÃO DA LITERATURA	15
2.1 Proporção e Análise Facial	15
2.2 Anatomia Perioral.....	16
2.2.2 Unidades Labiais e o Envelhecimento	16
2.2.3 Estruturas Musculares.....	18
2.2.4 Suprimento Arterial e Venoso.....	19
2.2.5 Inervação Sensitiva e Motora.....	20
2.3 Ácido Hialurônico como Preenchedor Dérmico.....	22
2.4. Técnicas de Preenchimento Labial Injetável	23
3 RELATO DE CASO	26
3.1 Materiais	27
3.2 Conduta Terapêutica.....	29
4 DISCUSSÃO	32
5 CONCLUSÃO	34
6 REFERÊNCIAS.....	35

1 INTRODUÇÃO

A Odontologia é uma área que atua não somente no restabelecimento das funções do sistema estomatognático, como também confere bem-estar ao paciente por meio estético. Com a crescente procura por tratamentos em busca da beleza, as intervenções que proporcionam harmonia entre os dentes, lábios e a face, têm sido realizadas por muitos cirurgiões-dentistas, os quais atuam em conformidade com as normas vigentes elaboradas pelo Conselho Federal de Odontologia (CFO) (CAVALCANTI et al., 2017).

Desde a aprovação da Resolução CFO-198/2019, em associação com a Resolução CFO-230/2020, o profissional dentista está apto ter a Harmonização Orofacial como uma especialidade odontológica (CFO, 2019; CFO; 2020). Dessa forma, os procedimentos estéticos têm se tornado recorrentes nos consultórios, enquanto diversas técnicas e materiais evoluem para que a harmonia da face seja conquistada (GARBIN et al., 2019; ARORA, 2021).

Dentre os tratamentos estéticos, o aumento labial com a aplicação de ácido hialurônico tem crescido popularmente. De acordo com a pesquisa estatística organizada pela The Aesthetic Society (2019), depois da aplicação da toxina botulínica, o ácido hialurônico é o segundo procedimento não cirúrgico de maior procura em todo território estadunidense com 749.409 procedimentos realizados. (SAHAN; FUNDA, 2018; ASAPS, 2019).

Como elementos fundamentais a simetria do rosto, os lábios desempenham características estruturais específicas que com o passar do tempo sofrem o envelhecimento (KAR et al., 2018). Durante esse processo, surgem linhas nos sentidos verticais, angulares e radiais, na região perioral (PASCALI; QUARATO; CARINCI, 2018). Além disso, há um achatamento labial e uma perda de volume tecidual com o tempo (PIOVANO, 2020).

Como forma de tratar o surgimento de rugas e a deficiência de volume, a injeção de preenchimento dérmico labial com uso de ácido hialurônico é uma abordagem de escolha e pouco invasiva que confere rejuvenescimento facial. A popularidade desse preenchedor é devido a presença das suas várias propriedades reológicas, segurança, além de poder ser extraído pela enzima hialuronidase (BILLON et al., 2017).

Baseado nas questões abordadas e na revisão bibliográfica, este estudo tem como objetivo demonstrar um relato de caso clínico de remodelação labial com um preenchedor dérmico a base de AH, assim como agregar conhecimento científico a profissionais dessa área de atuação.

2 REVISÃO DE LITERATURA

2.1. Proporção e Análise Facial

As teorias a respeito do que é considerado belo e as características que definem uma proporção harmônica ideal desenvolveram-se no decorrer da história. Alguns conceitos de simetria e relações métricas faciais tornaram-se populares nas análises estéticas, como a “Razão Áurea” de Fibonnaci, a análise cefalométrica de Ricketts (1982) e a recém-descoberta máscara de Marquardt (2002). Com esses estudos, é possível fazer uma melhor avaliação das dimensões na harmonização orofacial (JONES; SWIFT, 2019).

Esteticamente os lábios se destacam no terço inferior do rosto (DING, 2021). Essa região pode ser avaliada a partir da Razão Áurea (Φ ou $\phi \cong 1,618$) de Fibonacci, a qual é expressa pela relação entre a soma de dois segmentos de reta de tamanhos diferentes, dividido pelo segmento de maior comprimento. Alguns padrões harmônicos também podem ser encontrados na natureza de acordo com essa proporção (KATYAL, 2019; GLAUCO, 2021).

Para a obtenção de parâmetros de normalidade faciais, Ricketts (1982) relacionou os estudos da Proporção Áurea às análises cefalométricas. Essas medidas são utilizadas principalmente para fins ortodônticos, mas podem também auxiliar casos específicos de assimetria e de harmonia de perfil. Ainda assim, isoladamente são limitantes, pois são valores bidimensionais de estruturas tridimensionais (DUARTE et al., 2018; SANDOVAL; AYRES, 2018).

Já na análise da simetria facial é necessária uma visualização frontal entre os lados direito e esquerdo do rosto, a partir da delimitação de uma linha vertical central. Outras relações são avaliadas no sentido sagital, onde a face deve ser dividida em cinco partes iguais. Semelhantemente, os terços horizontais superior, médio e inferior

devem manter, em média, a mesma proporcionalidade. (MILORO et al., 2016; GOLDSTEIN et al., 2018; AL-QAHTANI; HAIDAR; LAREM, 2021)

De forma geral, algumas medidas devem ser consideradas para uma relação ideal de proporcionalidade. Na área perioral, o tamanho da região superior deve ser equivalente à metade da área inferior e a razão entre a altura vertical do lábio superior com o inferior deve ser de 1:1,6 respectivamente. Já a projeção labial deve ter uma diferença de 2mm entre os lábios, sendo mais projetado superiormente (GHORBANYJAVADPOUR et al., 2018).

Da mesma forma, os lábios devem estar paralelos à linha pupilar e o inferior a uma distância de 36 a 40mm em relação ao mento, ao passo que o lábio superior deve ter um espaço de 18 a 20mm aproximadamente. Durante o período de análise do paciente é importante avaliar as outras alterações nessas regiões que podem influenciar no resultado estético, tais como a presença de alterações ortognáticas, dentárias e ósseas (LIMA; LIMA, 2018; MULLER; ALOUINI; CHOUVIN, 2018; ARROYO-CRUZ et al., 2021).

2.2. Anatomia Perioral

2.2.1 Unidades Labiais e o Envelhecimento

Esteticamente a região anatômica perioral se altera no decorrer da ação do tempo. Além das mudanças na estrutura óssea, podem surgir flacidez e perda de volume local (LIMA; LIMA, 2018) devido à diminuição de colágeno (SHIN et al., 2019). Outros fatores também influem no aspecto facial e devem ser analisados em uma avaliação estética, como as variedades raciais, as características étnicas, a idade e o sexo do paciente (LIEW; SILBERBERG; CHANTREY, 2020).

Conforme as características anatômicas, os lábios são unidades formadas por uma porção interna úmida, correspondente à mucosa labial e uma porção externa seca, caracterizada pela pele e seus anexos. Entre essas regiões, existe uma zona de transição, representada pela semimucosa ou vermelhão dos lábios que tende a diminuir com o tempo. Isso ocorre devido à redução local de vasos sanguíneos a partir do envelhecimento (BRAZ; SAKUMA, 2017; GOMI; IMAMURA, 2019).

Já no espaço de depressão central entre o lábio e o nariz, há duas linhas denominadas filtro que conectam a área labial com a nasal. Essa área também delimita o arco do cupido, que apresenta um formato de coração, devido sua concavidade criada de acordo com os pontos mais altos do vermelhão. O realce do arco do cupido e do filtro exprime um aspecto mais jovial aos lábios (LIEBGOTT, 2018; KIM et al., 2021; DING, 2021).

A partir desses pontos descritos, existem arestas bilaterais no lábio superior que delineiam a região do filtro e são nomeadas como cumes ou colunas. Elas se estendem até a área da columela nasal. De igual modo, encontra-se o tubérculo labial representado por uma projeção variável na zona vermelha, enquanto em ambos os lábios, a linha espessa que separa a pele dessa zona é denominada linha branca (NAINI, 2014; BERKOVITZ; HOLLAND; MOXHAM, 2018; PIRAYESH; BERTOSSI; HEYDENRYCH, 2020).

No sentido superior o lábio se estende entre a base do nariz, os sulcos nasolabiais e a borda do vermelhão, enquanto o lábio inferior se estende entre a borda do vermelhão, as comissuras labiais e a mandíbula. Já o espaço formado a partir do contato entre os lábios superior e inferior é chamado de rima da boca (fissura oral) que pode se abrir ou fechar (HIATT, 2011; LIEBGOTT, 2018; PIRAYESH; BERTOSSI; HEYDENRYCH, 2020).

Lateralmente, os lábios são ligados por meio de comissuras que podem ser visualizadas a partir da abertura bucal e são formadas por finas pregas teciduais. A distância entre elas, que formam o ângulo (canto) da boca, determina a largura labial. Eventualmente, também pode ocorrer uma leve depressão central nessas estruturas orais, denominadas como depressão da comissura dos lábios (NAINI, 2014; ARX; LOZANOFF, 2017; FERNEINI et al., 2021).

Com o envelhecimento essas estruturas anatômicas podem sofrer algumas alterações como ptoses nas comissuras, formação de linhas verticais (“linhas de marionete”) que tem origem nas comissuras labiais, bem como linhas verticais nos próprios lábios (“código de barras” ou rírides verticais). Essas mudanças geram um aspecto triste ao paciente (BRAZ; SAKUMA, 2017; LIMA; LIMA, 2018; SATTLER, 2020).

Outras mudanças causadas pela idade que podem ser observadas são o surgimento de alterações atróficas na região dos lábios, como o afinamento das estruturas labiais em geral, a perda de volume local e a inversão do vermelhão da boca. Isso provoca uma perda de expressividade jovial, porém pode ser tratado através do preenchimento dérmico (SANDOVAL; AYRES, 2018; SITO; CONSOLINI; TRÉVIDC, 2019; BRODY-CAMP; RAGGIO, 2021).

2.2.2 Estruturas Musculares

Os músculos presentes na região perioral podem projetar, enrugar e fechar os lábios. São também responsáveis por elevar, abaixar e tracionar lateralmente os ângulos da boca. E da mesma forma, podem ainda abaixar e projetar o lábio inferior, além de elevar o lábio superior e dilatar as narinas. (ROSSI, 2017; FERNEINI et al., 2021). (Figura 1)

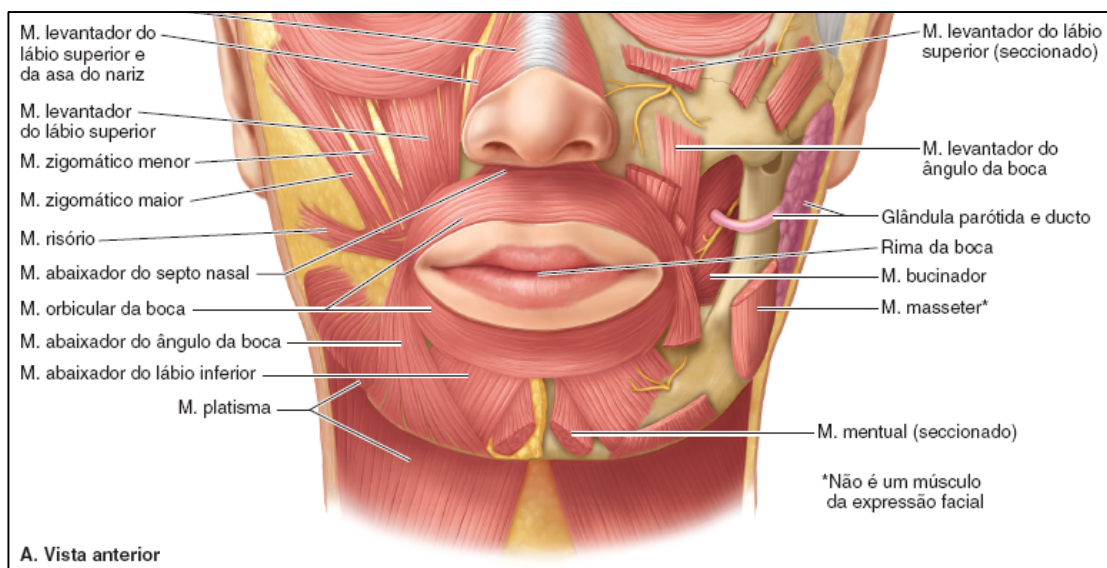


Figura 1: Músculos da região perioral

Fonte: MOORE; DALLEY; AGUR, 2018

especificamente, os músculos responsáveis pela elevação do lábio superior e do ângulo da boca são definidos pelos músculos levantador do lábio superior e da asa do nariz, levantador do lábio superior, levantador do ângulo da boca, zigomático maior e zigomático menor. já os responsáveis pelo abaixamento do lábio inferior

correspondem aos músculos abaixador do lábio inferior, depressor do ângulo da boca, mental e platisma (PAULSEN et al., 2018; FERNEINI et al., 2021).

Considerado o “músculo do riso”, o Risório possui um formato triangular e é considerado um pequeno músculo. Demonstra-se de forma superficial e insere-se na pele do ângulo da boca, lateralmente as comissuras labiais (TEIXEIRA; REHER; REHER, 2020; KIM et al., 2021).

O Orbicular da Boca é um músculo elíptico e o único que envolve a região bucal, o qual é classificado como esfíncter oral. Em relação à definição muscular e a espessura dos lábios, a região central do orbicular é a mais desenvolvida e com o envelhecimento tende a perder a sua resistência (FOUTSIZOGLOU, 2017; PARK et al., 2018; TEIXEIRA; REHER; REHER, 2020).

2.2.3 Suprimento Arterial e Venoso

O suprimento arterial oral ocorre de forma geral através dos ramos da carótida, sendo dois desses externos e um interno. A artéria facial tem início a partir da carótida externa, envolve a margem da mandíbula e atinge os cantos da boca, onde se divide em duas artérias: artéria labial inferior e a artéria labial superior. Ela segue pela porção do sulco nasolabial e percorre ao longo do dorso do nariz (MOORE, 2019; BRAZ; SAKUMA, 2019).

Essas artérias, labiais superior e inferior são originadas próximas ao ângulo da boca. A partir de então, a artéria labial superior caminha entre o músculo orbicular e a mucosa do lábio superior enquanto a artéria labial inferior segue pelo músculo abaixador do ângulo da boca, dando suprimento a região inferior (BENEDETTO, 2018; BUCHAIM; ISSA, 2018; RADLANSKI; WESKER, 2021).

Já a artéria maxilar tem início na carótida externa e se ramifica na artéria infraorbital, responsável pelo suprimento do lábio superior. Ela também origina o ramo mentoniano, que faz parte do suprimento sanguíneo do lábio inferior e da área mental, através da artéria alveolar inferior. Além disso, a região do mento também é irrigada pela artéria submental (NETTER, 2018; RADLANSKI; WESKER, 2021).

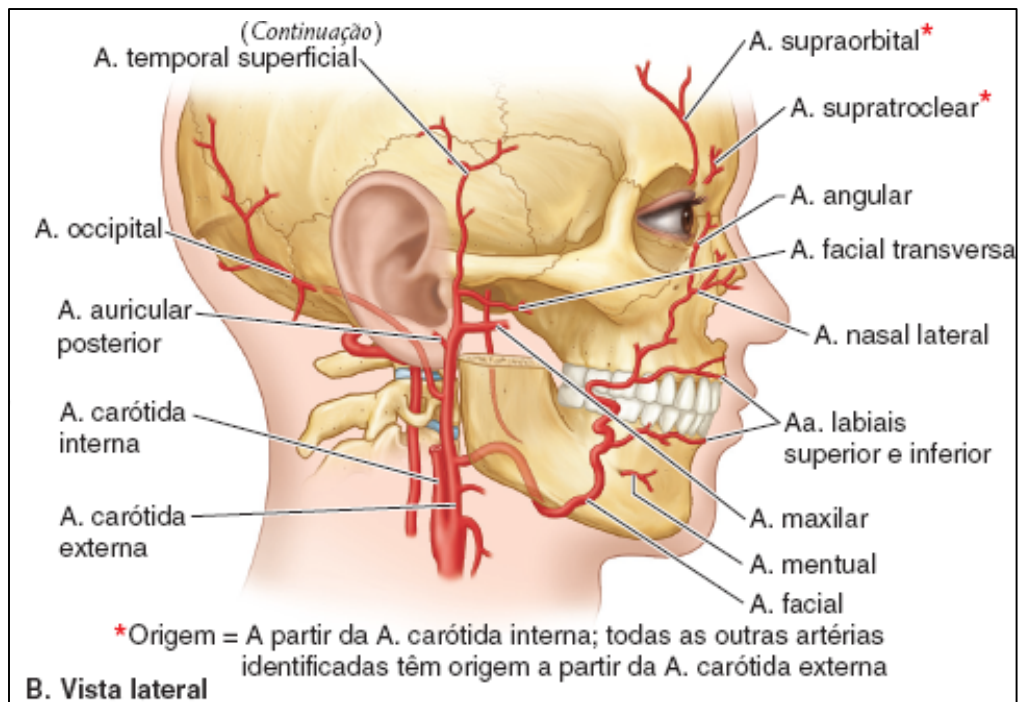


Figura 2: Suprimento Vascular

Fonte: MOORE; DALLEY; AGUR, 2018

A drenagem venosa segue o mesmo curso dos vasos sanguíneos arteriais. Na drenagem labial atuam as veias labiais que desembocam na veia facial. Além da região da bochecha, a veia facial faz parte da drenagem dos lábios e tem trajeto final na jugular interna (SANDOVAL; AYRES, 2018; NETTER, 2019; TEIXEIRA; REHER; REHER, 2020).

Durante o procedimento de preenchimento labial é necessário fazer aspiração do material dérmico aplicado para evitar possíveis complicações de compressão ou oclusão de vasos sanguíneos. Em casos mais graves, isso pode acarretar uma necrose tecidual (LIMA; LIMA, 2018; SANDOVAL; AYRES, 2018; TANSATIT et al., 2019).

2.2.4 Inervação Sensitiva e Motora

A inervação da face ocorre a partir do nervo trigeminal (V). Esse nervo subdivide-se em três segmentos nervosos pelo rosto, onde dois deles são responsáveis pela inervação labial através de seus ramos terminais: O nervo maxilar

(V2) – Inerva o terço médio da face e dá origem ao nervo Infraorbitário – e o nervo mandibular (V3) – Age na porção inferior, dá origem ao nervo alveolar Inferior, que por sua vez origina o nervo mentoniano (MOORE, 2019; NGUYEN; DUONG, 2020).

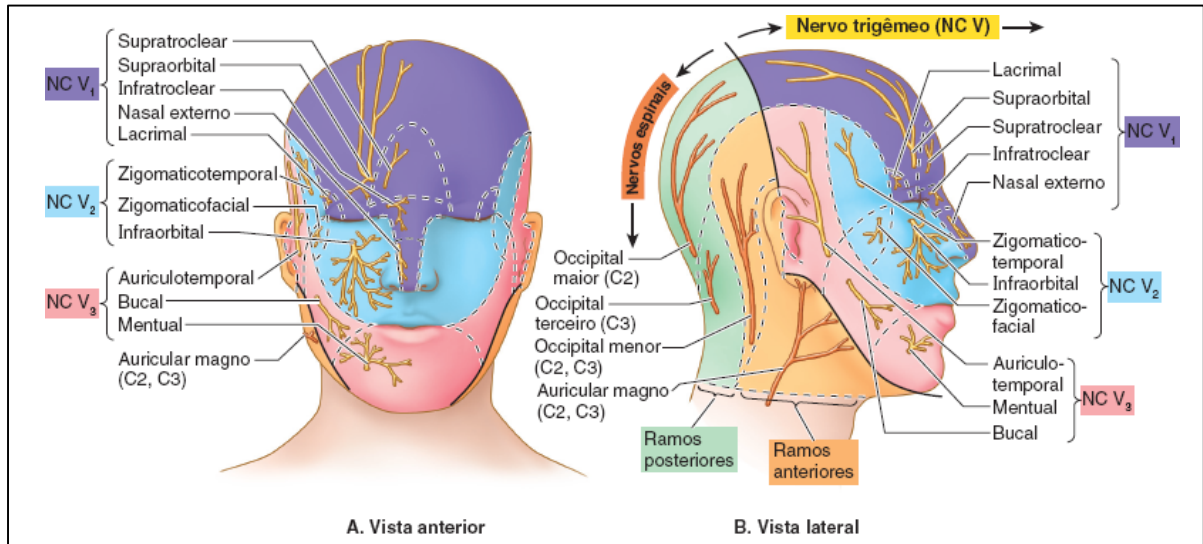


Figura 3: Inervação

Fonte: MOORE, 2019

Dessa forma, a extensão final desses dois nervos atua nos lábios. O lábio superior tem como inervação os ramos terminais labiais superiores do nervo infraorbital, enquanto o inferior é inervado pelos terminais labiais inferiores do nervo mentoniano. Assim, pele e mucosa da zona perioral são inervadas (ROSSI, 2017).

Em relação às estruturas nervosas, é necessário considerar a inervação sensitiva e a motora. Para a realização do bloqueio anestésico, utilizamos a sensitiva, importante inervação quando utilizamos preenchedores intradérmicos. Caso haja utilização incorreta desses materiais, de maneira próxima aos forames por onde saem os nervos, podem existir sérios danos (SANDOVAL; AYRES, 2018; NGUYEN; DUONG, 2020).

Na inervação motora, o nervo facial atua em ambas os lábios. É importante considerar o risco de traumas neurais durante o procedimento. Isso pode ocorrer devido o uso do material de preenchimento em grandes volumes ou pelo uso de agulhas inadequadamente (SANDOVAL; AYRES, 2018).

2.3 Ácido Hialurônico como Preenchedor

A descoberta de um famoso preenchedor intradérmico teve início quando Meyer e Palmer (1934), em um estudo, isolaram um composto do humor vítreo de bovinos. A partir disso, descobriu-se que o material em análise correspondia a um polissacarídeo, constituído por um ácido urônico e um amino açúcar. Nesta ocasião, esse componente foi intitulado como “Ácido Hialurônico” – hialoide (aspecto vítreo) e urônico (composição ácida) (MAZUMDER, 2021).

Esse composto pode ser naturalmente extraído da matriz extracelular de tecidos animais como da crista de galo, cartilagem articular e líquido sinovial, ou produzido artificialmente por fermentação por espécies bacterianas, como *Streptococcus zooepidemicus*, *Escherichia coli* e *Bacilli*. Pode ainda ser extraído de outros diversos organismos como leveduras e algas (OLIVEIRA et al., 2016; SZE; BROWNLIE; LOVE, 2016; GUPTA, 2019).

De acordo com o aspecto estrutural, o ácido hialurônico (hialuronano ou hialuronato) consiste em um biopolímero natural linear com múltiplas propriedades físico-químicas, tais como a biocompatibilidade, biodegradabilidade, mucoadesividade, viscoelasticidade e a higroscopicidade. Essas características têm um papel muito importante quando são empregadas para fins cosméticos e estéticos (FALLACARA et al., 2018; LARRAÑETA et al., 2018; GUPTA et al., 2019).

Capaz de ser produzido pelas próprias células da pele, o AH é uma substância que apresenta outros inúmeros benefícios, sobretudo a capacidade de hidratação, conferir maior elasticidade e volume dérmico, ideal em casos de envelhecimento cutâneo. Devido as vantagens, a sua procura tem crescido comercialmente e é considerado um material de eleição para o aumento labial e o preenchimento tecidual (FALLACARA et al., 2017).

No mercado de preenchedores intradérmicos existe uma variedade de materiais a base de ácido hialurônico com reticulações e propriedades reológicas diversas, incluindo a possibilidade de reversão através da hialuronidase, em casos de complicações no procedimento. Ela é uma enzima de origem bovina, capaz de degradar o preenchedor, aumentando sua absorção e reduzir o dano em casos de extravasamento no tecido. (VIDIČ et al., 2018).

No entanto, com o passar do tempo à concentração do ácido utilizado como preenchedor diminui nos tecidos biológicos. A fim de evitar essa degradação do organismo e aumentar a sua resistência local, o produto passa por uma etapa de reticulação (crosslinking) durante o processo de fabricação (FLÁVIO, 2019; PIRAYESH; BERTOSSI; HEYDENRYCH, 2020; SALT; FUNDARÒ, 2020).

Esse processo consiste na formação de “redes químicas” a partir da ligação das moléculas de AH, transformando-o de líquido para gel. Em seguida, ele passa por uma etapa de particulação que separa o material conforme o tamanho das partículas, àquelas que possuem uma maior dimensão, se degradam mais facilmente. O nível de reticulação é variável no mercado e depende da indicação (STEINER; ADDOR, 2014; FLÁVIO, 2019). (Quadro1)

QUADRO 1: Grau de reticulação

Grau de Reticulação	Aplicação	Indicação
Baixa viscosidade	Intradérmica superficial	Rugas finas superficiais
Moderada	Intradérmica superficial	Rugas médias e sulcos
Moderada para Alta	Intradérmica superficial	Sulcos moderados, pequenos volumes
Alta	Subdérmica, subcutânea ou supraperiosteal	Rugas e sulcos profundos, aumento de volume, restauração do contorno facial

Fonte: SANDOVAL; AYRES, 2018

2.3 Técnicas Injetáveis de Preenchimento Labial

Existem diferentes técnicas injetáveis para o aumento e rejuvenescimento labial através da aplicação de AH – retroinjeção, anteroinjeção, bólus, leque – São empregadas conforme a necessidade de volume ou a restauração indicada para cada unidade labial. De forma geral, os lábios devem ser divididos em três partes

anatômicas, pois o resultado de cada área possui um efeito diverso. Dentre elas estão o contorno labial, o vermelhão do lábio e a mucosa labial (LIMA; LIMA, 2018).

Na área de contorno labial, o objetivo é tratar as rírides verticais (“código de barras”). O procedimento consiste em inserir a agulha no canto da boca, na junção entre a pele e a mucosa dos lábios. Deve-se fazer a retroinjeção do preenchedor na camada dérmica, de forma linear. Na definição da região do arco do cupido, é preciso fazer a deposição de produto de forma mais lenta, para não provocar uma projeção exagerada (LIMA; LIMA, 2018; JONES, SWIFT, 2019).

Já no preenchimento do vermelhão, os lábios devem ser divididos em quadrantes e o material deve ser aplicado acima do músculo orbicular, entre a camada de gordura superficial. Na aplicação é possível fazer retroinjeções lineares no corpo do lábio, punções de três bólus em cada quadrante ou até uma aplicação em leque a partir de dois pontos labiais no contorno superior e dois pontos no inferior. Com isso, há uma elevação anterior dos lábios restaurando a convexidade daquele local. (LYON et al., 2015).

Na zona de mucosa labial, a substância deve ser aplicada abaixo do músculo orbicular dos lábios, através de bólus, no compartimento de gordura profunda. Dessa forma, há um aumento do volume labial no sentido frontal com auxílio da própria arcada dentária do paciente. Antes da injeção deve-se aspirar e aplicar a substância de forma lenta, interrompendo a aplicação em casos de dor ou isquemia (BRAZ; SAKUMA, 2017; BRADFORD; MEHRA, 2019).

Segundo a técnica de elevação da comissura labial (“rugas de marionete”), deve-se retroinjetar o produto de forma linear na porção lateral do lábio inferior para retificar o sorriso. Através dessa aplicação será formado um triângulo invertido a partir de um pilar de suporte horizontal de sustentação para as comissuras, seguido de três pilares verticais (BRAZ; SAKUMA, 2017; SANDOVAL; AYRES, 2018).

Outra técnica famosa, desenvolvida pelo médico Eijk (2020) e preenchimento que pode ser descrita, é a técnica denominada “Lip Tenting” que consiste na retroinjeção superficial no plano muscular de uma pequena quantidade da substância preenchedora. A partir da borda do vermelhão dos lábios devem-se fazer puncturas

verticais e seriadas. Essa técnica é considerada uma prática fácil e com grande índice de sucesso (DIAS et al., 2020).

Além dos métodos injetores para o aumento das estruturas dos lábios, o material utilizado para aplicação do produto modelador são geralmente agulhas ou cânulas. Contudo, Kandhari (2018) realizou um estudo que tratou de assimetrias labiais causadas por deformidades congênitas ou acidentais por meio de agulhas, estas foram escolhidas por ele por apresentarem maior precisão quando comparadas às cânulas (KANDHARI et al., 2017; PAVICIC et al., 2019).

3 RELATO DE CASO

Este estudo foi submetido ao Comitê de Ética em Pesquisa do Centro Universitário de Volta Redonda (CoEPs) - UniFOA, com número CAAE 45158221.1.0000.5237, aprovado em 09/04/2021. A partir de então, deu-se início ao tratamento (ANEXO A).

Paciente A.L.B.S, gênero feminino, leucoderma, 39 anos, apresentou queixa a respeito dos lábios – “Noto que meus lábios são finos e assimétricos, meu lado esquerdo é caído em relação ao meu lado direito”.

Segundo as necessidades da paciente, foi convidada a participar de uma análise clínica para realização de um procedimento de remodelação labial com preenchimento a base de ácido hialurônico, realizado no consultório odontológico da orientadora deste trabalho, Cristiane Fonseca.

Iniciada a avaliação anamnésica foi constatado que a paciente não apresentava nenhuma comorbidade. No exame extraoral observou-se inversão dos lábios com depressão assimétrica da comissura labial. Com a análise clínica geral e fotográfica da paciente, foi diagnosticada a necessidade de volumização dos lábios e elaborado um planejamento da técnica a ser utilizada (Figura 4 e 5).

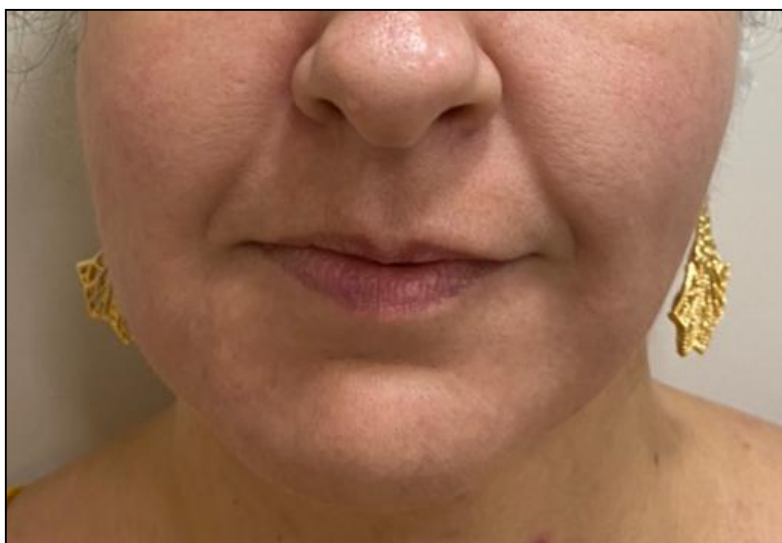

Figura 4: Vista frontal

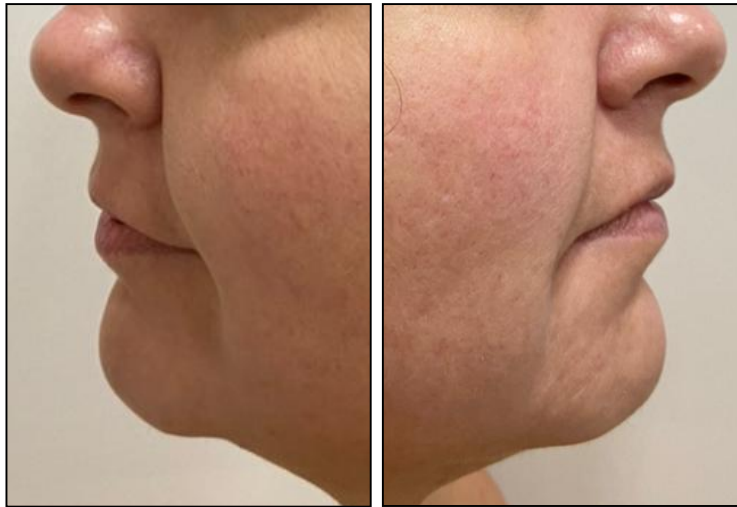

Figura 5: Vista de perfil direito e esquerdo.

A paciente recebeu toda orientação a respeito do seu caso clínico, a qual foi informada sobre outras influências estéticas, além do envelhecimento, que podem ser a causa de algumas das suas alterações na região perioral. Como a presença de disfunções dentárias e ósseas.

Assim, ficou ciente da existência de outras técnicas disponíveis que poderiam contribuir para o caso e concordou em fazer uso somente do preenchedor intradérmico com ácido hialurônico. Foi proposto e aceito então pela paciente, os procedimentos de preenchimento e contorno dos lábios, em busca de aperfeiçoar as proporções ideais.

3.1 Materiais



Figura 6: Produto de preenchimento dérmico

QUADRO 2: Materiais

MATERIAL	Solução Bucal Antisséptica	Creme Dermatológico	Anestésico Tópico Gel	Anestésico Local Injetável	Gel Injetável com Lidocaína (AH)
NOME COMERCIAL	Dentalfresh Periotrat® (250 ml)	Acetato de Clostebol + Sulfato de Neomicina (30g)	Benzotop Benzocaína (200mg/g)	Alphacaine (36mg / carpule)	HIALUROX® Ultra Fine (16mg/g)
COMPOSIÇÃO	Gluconato de Clorexidina (0,12%) <i>Aqua, sodium sacharin, glycerin, alcohol, parfum, Pplysorbate 20, chlorhexidine digluconate</i>	Cada g contém: Acetato de Clostebol (5mg) + Sulfato de Neomicina (5mg) + Veículo* (1g) <u>Veículo*</u> : <i>Cera emulsificante não iônica, dimeticona, essência nuance, lanolina anidra, metilparabeno, polissorbato 80, propilparabeno, triglicerídeo de ácidos cáprico e caprílico, água purificada</i>	Cada g contém: Benzocaína (0,2g) + Excipientes* (0,1g) <u>Excipientes*</u> : <i>Sacarina sódica, polietilenoglicol 4.000, polietilenoglicol 400, aroma tutti-frutti e corante color red nº 28 CI 45410</i>	Cada ml contém: Cloridrato de Lidocaína 2% (20mg) + Epinefrina Base (10µg) + Excipientes (1ml) <u>Excipientes*</u> : <i>Bissulfito de sódio, cloreto de sódio e água para injeção</i>	Cada embalagem contém: 1 seringa com 1ml de Hialurox® Ultra Fine 2 agulhas 30g x ½” estéreis, descartáveis Ácido Hialurônico Reticulado (16mg/g) + Cloridrato de Lidocaína (3mg/g)
FABRICANTE	Kley Hertz Farmacêutica	Sanofi Medley Farmacêutica Ltda.	DLF Indústria e Comércio S.A.	DLF Indústria e Comércio S.A.	Laboratório Termofrio Ltda.

3.4 Conduta Terapêutica

Durante a conduta terapêutica inicial e após a etapa anamnésica, a paciente foi submetida à limpeza do terço inferior da face com gaze embebida em álcool 70%, seguido da desinfecção intraoral com uso de Periotrat® (solução bucal antisséptica).

Visando que o procedimento fosse indolor, em seguida, foi administrada anestesia local tópica e infiltrativa. Para o bloqueio nervoso foi realizada anestesia intraoral infraorbitária, infiltrativa do nervo mentoniano e infiltrativa do nervo alveolar superior posterior, em ambos os lados.

Logo após, foi feita a demarcação labial dos pontos de aplicação para o ácido hialurônico com lápis. Assim, demarcou-se toda linha do vermelhão dos lábios no arco do cupido para estabelecer seu contorno, identificando a área que exigia definição, considerando que a paciente não desejava muito volume (Figura 7 e 8).

Além do contorno, no lábio superior foram demarcadas as linhas que formam as colunas do filtro, iniciadas a partir da junção cutânea do vermelhão do lábio no arco do cupido. Em seguida, dois pilares foram marcados no final de cada lado para servirem como travas de sustentação verticais.

Já no lábio inferior, foram desenhadas linhas no sentido vertical a partir da projeção dos pontos mais altos do lábio superior em relação ao inferior. Logo após isso, também foi delimitado o contorno do lábio por meio da união desses pontos finais das linhas verticais inferiormente.

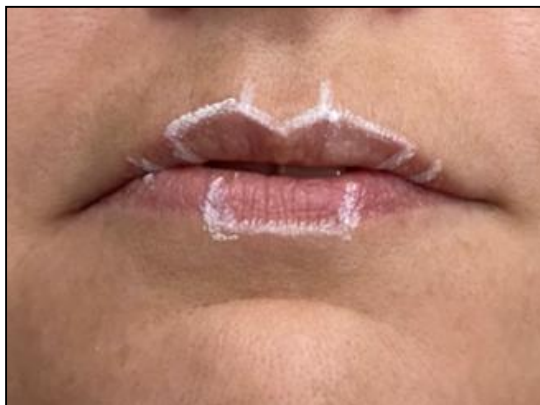

Figura 7: Marcações das estruturas anatômicas

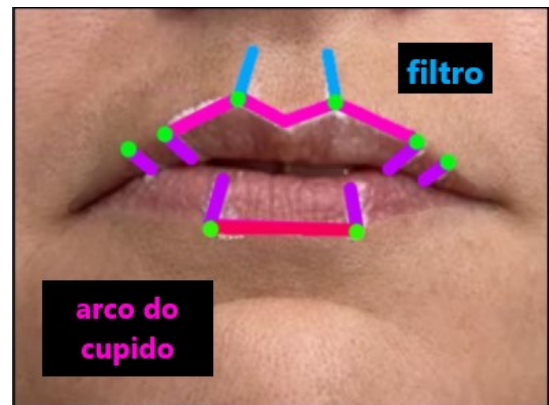


Figura 8: Esboço das marcações nos lábios

A remodelação labial foi executada em duas etapas, sendo a primeira etapa devolvendo a anatomia e proporção, e uma nova aplicação conferindo um pouco de volumização dos lábios, totalizando cerca de 1ml no total das duas aplicações.

O procedimento no lábio superior teve início nas colunas do filtro, com a inserção linear da agulha pela técnica retroinjetada, sendo utilizados 0,02ml de AH (Hialurox®) em ambos os lados. A aplicação foi realizada de forma convergente para o septo nasal, conferindo uma característica jovial e feminina (Figura 9).

Ainda na região superior, as linhas que definem o contorno do arco do cupido também foram delineadas com a aplicação de 0,1ml do AH (Hialurox®) nas linhas de maior extensão e 0,05ml nas linhas de menor extensão (Figura 10 e 11).

Os raios verticais demarcados lateralmente no lábio superior, também foram definidos com a aplicação de 0,05ml de AH (Hialurox®) em cada linha, para dar estrutura ao lábio e provocar uma leve everção da região, dando ideia de volume (Figura 12).

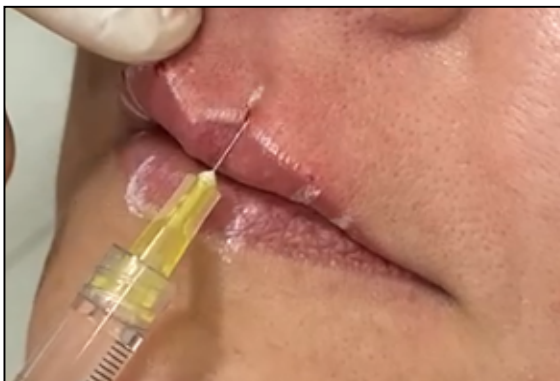

Figura 9: Puncturas nas colunas filtro (0,02ml)

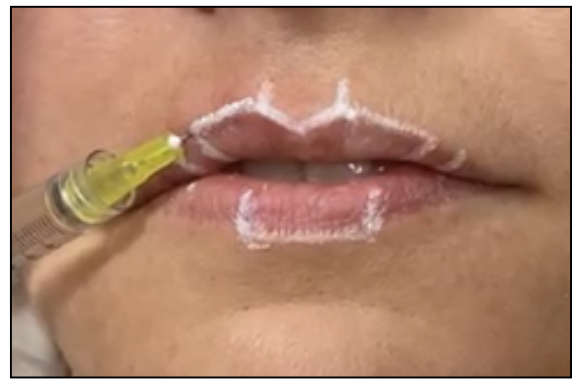

Figura 10: Punctura arco do cupido (0,1ml)

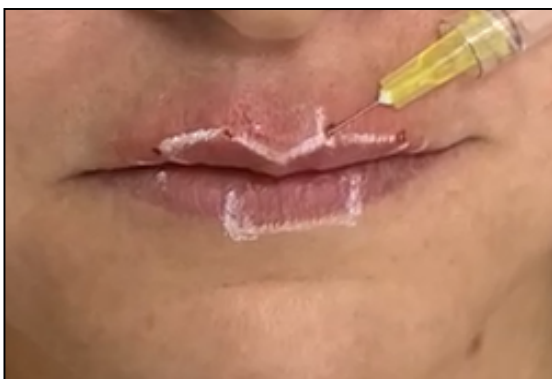

Figura 11: Punctura arco do cupido (0,05ml)

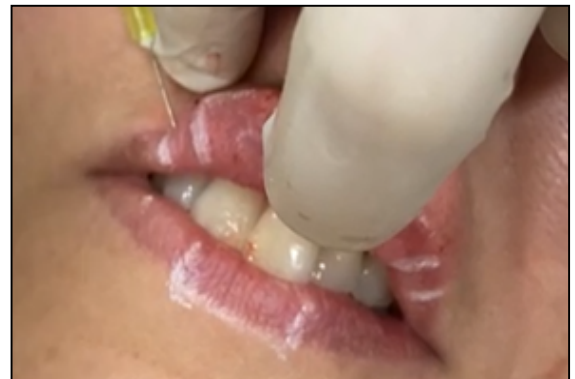

Figura 12: Puncturas verticais (0,05ml)

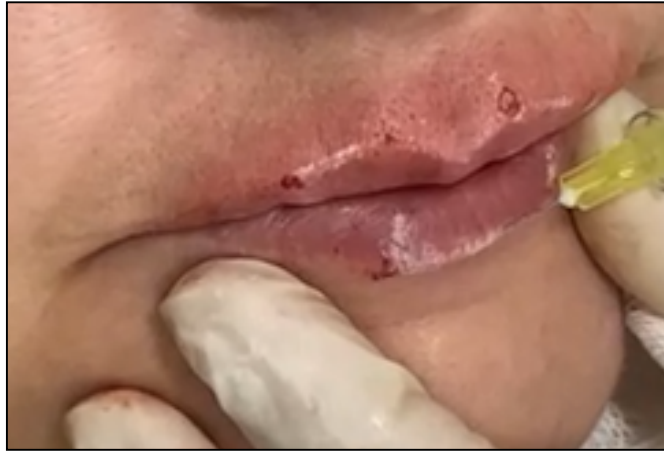

Figura 13: Puncturas do contorno inferior (0,1ml)

Posteriormente, na volumização do lábio inferior, foi realizada a retroinjeção com 0,1ml do produto no contorno labial e logo após, foi utilizado 0,1ml de AH (Hialurox®) no sentido da demarcação das linhas verticais feitas anteriormente.

Após o procedimento de preenchimento, foi realizada uma massagem local para modelação e uniformização de todo o material. Também foram dadas todas as informações necessárias ao pós-procedimento.

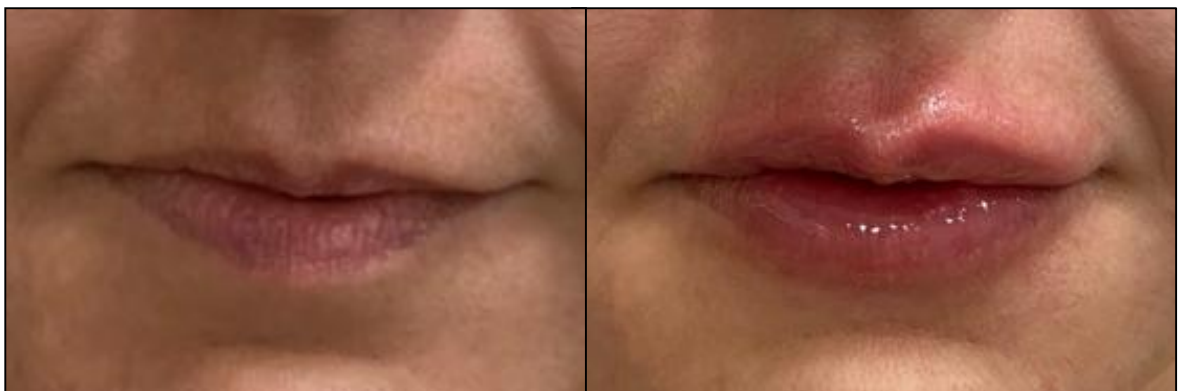

Figura 14: Comparação do resultado

4 DISCUSSÃO

A partir da aprovação da Harmonização Orofacial como uma especialidade odontológica (CFO, 2019; CFO, 2020), é possível realizar alguns procedimentos estéticos para alcançar uma melhor proporção do rosto. Dentre eles, um dos mais efetuados atualmente é o aumento labial com AH (SAHAN; FUNDA, 2018; GARBIN et al., 2019).

Os lábios como estruturas fundamentais a face, tendem a sofrer o envelhecimento com o passar da idade (KAR et al., 2018). Em consequência, algumas linhas periorais e a degradação tecidual podem ser observadas na região (PASCALI; QUARATO; CARINCI, 2018). Para o tratamento desses efeitos, o AH é considerado um produto de escolha devido as suas propriedades (BILLON; HERSANT; MENINGUAD, 2017; VIDIČ; BARTENJEV, 2018).

No âmbito da proporcionalidade, é difícil definir o real conceito de beleza, porém diferentes estudiosos desenvolveram teorias que auxiliam na avaliação para conquista da harmonia estética (MARQUARDT; GOTTLIEB, 2002; SANDOVAL; AYRES, 2018). As análises cefalométricas (DUARTE et al., 2018), de simetria facial e a proporção áurea (GLAUCO, 2021) são alguns dos métodos que facilitam na leitura das proporções ideais do paciente, onde deve-se considerar algumas relações dimensionais.

Cronologicamente, as unidades anatômicas dos lábios se transformam (LIMA; LIMA, 2018; SHIN et al., 2019). Em dependência das variedades étnicas, da idade ou do sexo, o aspecto facial é alterado (LIEW; SILBERBERG; CHANTREY, 2020). Com o tempo, o vermelhão dos lábios tende a diminuir, surgindo linhas labiais conferindo um aspecto entristecido ao paciente com a perda da expressividade jovial. Essas alterações podem ser tratadas com uso de AH.

Durante o procedimento é importante conhecer as estruturas musculares que participam da região perioral, assim como todo o suprimento venoso e nervoso. Deve-se evitar possíveis traumas e complicações pelo uso incorreto da agulha e da injeção do material (BRAZ; SAKUMA, 2019; TANSATIT et al., 2019; REHER, 2020).

Como um dos mais famosos produtos de preenchimento dérmico, o ácido hialurônico foi inicialmente estudado através do humor vítreo de bovinos (MEYER; PALMER, 1934). Sua produção pode ocorrer de diversas maneiras como por meio de bactérias, algas e cartilagem (OLIVEIRA et al., 2016; GUPTA et al., 2019).

Devido suas propriedades, esse material preenchedor tem grande relevância quando utilizado para fins estéticos e cosméticos (SALTI; FUNDARÒ, 2020), principalmente para o uso exclusivo da volumização labial. Por isso, no mercado ele é formulado de diversas maneiras e reticulações diferentes conforme a sua indicação tecidual e local (FALLACARA et al., 2018; LARRAÑETA et al., 2018).

Para a aplicação do produto existem técnicas variadas que possibilitam o preenchimento dos lábios (SAHAN; FUNDA, 2018), conforme a necessidade do paciente, as quais tratam especificadamente cada característica causada pela ação do tempo. Assim, é possível fazer o contorno labial, tratar o “código de barras”, as “linhas de marionete” e dar mais volume a região (DIAS et al., 2020; EIJK, 2020).

Em relação ao caso clínico relatado, a paciente demonstrou insatisfação com o aspecto finos e assimétrico dos lábios. A partir da análise clínica, foi dado o diagnóstico e ocorreu toda orientação necessária anteriormente ao procedimento de preenchimento labial com ácido hialurônico.

A partir da utilização do produto e da técnica escolhida, foi realizado o contorno dos lábios, preenchendo as áreas necessárias. As demarcações que serviram como guia das punções injetoras, foram feitas no arco do cupido, nas linhas filtro e no vermelhão dos lábios. Com a finalização do processo de remodelação e contorno dos lábios, a paciente sentiu-se bem e satisfeita com o resultado estético.

5 CONCLUSÃO

Com a aprovação do CFO para que o cirurgião-dentista possa atuar na área da HOF, muitos procedimentos estéticos têm sido realizados para a conquista da beleza. Um dos tratamentos mais populares efetuados é a volumização e recontorno labial com uso de ácido hialurônico.

Os lábios são estruturas esteticamente relevantes no terço inferior da face e apresentam características anatômicas específicas. Com o passar do tempo, podem sofrer o envelhecimento cutâneo que provoca alterações como linhas de marionete, ríttides em código de barras e a depressão da comissura labial.

Diante da literatura abordada e do relato clínico apresentado, é importante conhecer a técnica de manejo e o material preenchedor a ser injetado. Além disso, deve-se conhecer as estruturas anatômicas envolvidas, a fim de que se evite possíveis complicações.

6 REFERÊNCIAS

ALTAMIRO, F. **Preenchedores Dérmicos para Harmonização Facial**. 1ª ed. São Paulo: Editora Napoleao Ltda, 2020.

ALVAREZ, R. M. **Anatomia Craniofacial Aplicada à Odontologia - Abordagem Fundamental e Clínica**, 2ª edição. São Paulo: Grupo GEN, 2017.

ARORA, G. Review Article: Fillers for aesthetics on the face – Newer Perspectives. **Journal CosmoDerma**, New Delhi, v. 1, p. 1-6, May 2011.

ASAPS. American Society for Aesthetic Plastic Surgery. 2019. Disponível em <<https://www.surgery.org/media/statistics>> Acesso em 16 de setembro de 2020.

ARX, T. V.; LOZANO. S. **Clinical Oral Anatomy: A Comprehensive Review for Dental Practitioners and Researchers**. 1ª ed. Berlim: Editora Springer, 2019.

ARROYO-CRUZ, G.; OROZCO-VARO, A.; VILCHES-AHUMADA, M.; JIMÈNEZ-CASTELLANOS, E. Comparative analysis of smile aesthetics between top celebrity smile and a Southern European population, **Journal of Prosthetic Dentistry**. Amsterdã, May. 2021.

BENEDETTO, A.V. **Botulinum Toxins in Clinical Aesthetic Practice Volume 2: Functional Anatomy and Injection Techniques** . 3ª ed. Boca Raton: Editora CRC Press, 2017.

BERKOVITZ, B. K. B.; HOLLAND, G. R.; MOXHAM, B. J. **Oral Anatomy, Histology and Embryology**. 5ª ed. Rio de Janeiro: Editora Elsevier, 2017.

BERTUCCI, V.; NIKOLIS, A.; SOLISH, N.; LANE, V.; HICKS, J. Subject and partner satisfaction with lip and perioral enhancement using flexible hyaluronic acid fillers, **J Cosmet Dermatol**, New Delhi, v. 5, p. 1499-1504, Feb 2021.

BILLON, R.; HERSANT, B.; MENINGAUD, J. P. Hyaluronic acid rheology: Basics and clinical applications in facial rejuvenation, **Elsevier**, Amesterdã, v.62, p. 261-267, June 2017.

BILLON, R.; HERSANT, B.; MENINGAUD, J. P. Hyaluronic acid rheology: Basics and clinical applications in facial rejuvenation, **Elsevier**, Amesterdã, v.62, p. 261-267, June 2017.

BRAZ, A.; SAKUMA, T. **Atlas de Anatomia e Preenchimento Global da Face**. 1 ed. Rio de Janeiro: Editora Guanabara Koogan, 2019.

BRODY-CAMP, S.; RAGGIO, B. Lip Implants. **StatPearls**. Treasure Island, v. 5, p. 1-10, Jun. 2021.

BUCHAIM, R. L.; ISSA, J. P. M. **Manual de anatomia odontológica**. 1ª ed. São Paulo: Editora Manoele, 2018.

CAVALCANTI, A. N.; AZEVEDO, J. F.; MATHIAS, P. Harmonização Orofacial: A Odontologia Além Do Sorriso. **Rev Baiana d Odontologia**, Salvador, v. 8, p. 35-36, Jun. 2017.

CONSELHO FEDERAL DE ODONTOLOGIA. **RESOLUÇÃO CFO-198, de 29 de janeiro de 2019**. Reconhece a Harmonização Orofacial como especialidade odontológica, e dá outras providências. Disponível em: < <https://sistemas.cfo.org.br/visualizar/atos/RESOLU%c3%87%c3%83O/SEC/2019/198>> Acesso em: 14 de maio 2021.

CONSELHO FEDERAL DE ODONTOLOGIA. **RESOLUÇÃO CFO-230, de 14 de agosto de 2020**. Regulamenta o artigo 3º, da Resolução CFO-198/2019. Disponível em: < <https://sistemas.cfo.org.br/visualizar/atos/RESOLU%c3%87%c3%83O/SEC/2020/230> > Acesso em: 14 maio 2021.

DA COSTA, A. **Minimally Invasive Aesthetic Procedures A Guide for Dermatologists and Plastic Surgeons**. 1 ed. Cham: Editora Springer Nature Switzerland AG, 2020.

DIAS, F. R.; MERLO, V. C.; GUIMARÃES, H. R. C.; METELMANN, U. Experience with the lip filling technique: lip tenting. **Surgycal & Cosmetic Dermatology**. Rio de Janeiro, v. 12, p. 135-142. Junho 2020.

DUARTE, M. E. A.; ARGALJI, N.; VILELLA, O.V.; CARVALHO, D. M. DO LAYPEOPLE , STUDENTS AND ORTHODONTISTS HAVE SIMILAR CONCEPTS REGARDING FACIAL AESTHETICS ? **Rev. Científica do CRO-RJ – Rio de Janeiro Dental Journal**, Rio de Janeiro, v. 3, p. 19-23, Jan 2019.

DING, A. The Ideal Lips: Lessons Learnt from the Literature, **Aesthetic Plast Surg**, Torquary, v. 10. P. 3-12, Mar. 2021.

EIJK, T. V. How I Do It - Lip augmentation: lip tenting technique. **The PFMA Journal**. Edinburgh, v. 7, p. 1. Agosto 2020.

FALLACARA, A.; MANFREDINI, S.; DURINI, E.; VERTUANI, S. Hyaluronic Acid Fillers in Soft Tissue Regeneration. **Facial Plast Surgery**. Netherlands, v. 33, p. 87-96. Feb. 2017.

FALLACARA, A.; BALDINI, E.; MANFREDINI, S.; VERTUANI, S. Hyaluronic Acid in the Third Millennium. **Polymers**. Ferrara, v. 10, p. 1-36. Jun. 2018.

FERNEINI, E. M.; GOUPIL, M. T.; McNULTY, M. A.; NIEKRASH, C. E. **Applied Head and Neck Anatomy for the Facial Cosmetic Surgeon**. 1 ed. New York city. Editora: Springer Internatinal Publishing. 2021.

FOUTSIZOGLOU, B. Anatomy of the ageing lip. **PMTA Journal**. Edinburgh, v.4, p. 1-3, Jan. 2017.

GARBIN, A. J. I.; WAKAYAMA, B., SALIBA, T. A. GARBIN, C. A. S. G. Harmonização Orofacial e Suas Implicações na Odontologia, **Rev. Master**, Araçatuba, v. 27, p. 116-122, Ago. 2019.

GLAUCO, H. **As proporções da beleza: avaliação facial para procedimentos de embelezamento e rejuvenescimento**. 1 Ed. Barueri, Editora Manole, 2021.

GHOORBANYJAVADPOUR, F.; RAKHSHAN, V.; Factors associated with the beauty of soft-tissue profile, **American Journal of Orthodontics and Dentofacial Orthopedics**, Ahvaz, Tehran, v 155, p 832-843, Jun 2019.

GOMI, T.; IMAMURA, T. Age-related changes in the vasculature of the dermis of the upper lip vermilion. **Impact Journal Aging**, Albany, v. 11, p. 3551-3560, Jun. 2019.

GOTTLIEB, E.L.; MARQUARDT. S. R. JCO Interviews Dr. Stephen R. Marquardt on the Golden Decagon and Human Facial Beauty, **Journal of Clinic Orthodontic**, Greenwood Village, v. 16, p. 339-347, June 2002.

GUPTA, R. C.; LALL, R.; SRIVASTAVA, A.; SINHA, A. Hyaluronic Acid: Molecular Mechanisms and Therapeutic Trajectory. **Frontiers in Veterinary Science**. Lausanne, v.6, p. 1-24. Jun. 2019.

HAMMOUD, R.; HAIDAR, H.; LAREM, A. **Textbook of Clinical Otolaryngology Facial Aesthetic Analysis**. 4^a ed. New Jersey, Editora Springer, 2021.

HANSEN, J. T.; **Netter - Atlas de Anatomia Humana**. 7^a ed. Rio de Janeiro: Editora GEN Guanabara Koogan, 2018.

HIATT, J. L.; GARTNER, L. P. **Anatomia Cabeça & Pescoço**. 4 ed. São Paulo. Editora Gen, 2011.

JUNG, H. Hyaluronidase: An overview of its properties, applications, and side effects. **Archives of Plastic Surgery**. Seoul, v. 47, p. 297-300. Julho 2020.

JONES, D. H.; SWIFT, A. **Injectable Fillers Facial Shaping and Contouring**. 2 ed. New Jersey: Editora Wiley-Blackwell, 2019.

LARRAÑETA, E.; HENRY, M.; IRWIN, N.J.; TROTTER, J.; PERMINOVA, A. A.; DONNELLY, R. F. Synthesis and characterization of hyaluronic acid hydrogels crosslinked using a solvent-free process for potential biomedical applications. **Carbohydrate Polymers**. Netherlands, v. 181, p.1194-1205, Feb. 2018.

LIEBGOTT, B. **The Anatomical Basis of Dentistry**. 4 ed. Rio de Janeiro. Editora Elsevier, 2018.

LIEW, S.; SILBERBERG, M.; CHANTREY, J. Understanding and treating different patient archetypes in aesthetic medicine. **J Cosmet Dermatol**, Rockville, v.19, p. 296-302, Nov. 2020.

- LIMA, E.; LIMA, M. **Cirurgia Dermatológica Cosmética e Corretiva**. 1ª ed. Rio de Janeiro. Editora Guanabara Koogan. 2018.
- LYON, S.; SILVA, R. C. D. **Dermatologia Estética – Medicina e Cirurgia Estética**. 1ed. Rio de Janeiro: Editora Medbook, 2015.
- KANDHARI, R.; GOODMAN, G. J.; SIGNORINI, M.; RAHMAN, E. Use of a Hyaluronic Acid Soft-tissue Filler to Correct Congenital and Post-traumatic Lip Asymmetry. **J Cutan Aesthet Surg**. Mumbai, v. 10, p. 153-156. Setembro 2017.
- KAR, M.; MULUK, N.B.; BAFAGEEH, S. A.; CINGI, C. Is it possible to define the ideal lips? **Journal Acta Otorhinolaryngol Ital**, Bethesda, v. 38, p. 67-72, Feb. 2018.
- KAR, M.; MULUK, N. B.; BAFAGEEH, S. A.; CINGI, C. Is it possible to define the ideal lips? **ACTA Otorhinolaryngologica Italica - Official Journal of the Italian Society of Otorhinolaryngology**. Ospedaletto, v. 38, p 67-72, Feb. 2018.
- KATYAL, P.; GUPTA, P.; GULATI, N. A.; JAIN, H. Compendium of Fibonacci Ratio, **Journal of Clinical and Diagnostic Research**, Delhi, v. 13, p. 3-10, Nov. 2019.
- KIM, H.; YOUN, K.; KIM, J. KIM, Y. S.; HONG, S. O.; NA, J. **Ultrasonographic Anatomy of the Face and Neck for Minimally Invasive Procedures: An Anatomic Guideline for Ultrasonographic-Guided Procedures Hardcover**. 1ª ed. New York. Editora: Springer, 2021.
- MACHADO, A. L. R.; DA SILVA, R. H. A. Conhecimento de Graduandos em Odontologia Sobre a Harmonização Orofacial. **REV. ABENO**, Ribeirão Preto, v. 20, p. 16-25, Abril 2020.
- MAYTIN, E. V. Hyaluronan: More than just a wrinkle filler. **Glycobiology**. London, v. 26, p. 553-559, Jun. 2016.
- MAZUMDER, S.; MITRA, I.; GUCHHAIT, S.; DAS, S.; DHRUBO, D.; SEM, J. Hyaluronic acid is one of the most Hydrophilic molecules in nature can be described as nature's moisturizer. **European Journal of Biomedical and Pharmaceutical Sciences**. Bhandara, v. 7, p. 347-352, Sep. 2020.
- MEYER, K.; PALMER, J. The Polysaccharide of the vitreous humor. **Journal of Biological Chemistry**. Netherlands, v. 107, p. 629-634. December 1934.
- MILORO, M.; GHALI, G. E.; LARSEN, P. E.; WAITE, P.D. **Princípios de Cirurgia Bucomaxilofacial de Peterson**. 3ª ed. Rio De Janeiro. Editora Gen, 2016.
- MULLER, C.; ALOUINI, O.; CHOUVIN, M. Targeting the smile: why don't we aim at the lips? **Orthod Fr**, Les Ulis, v.89, p. 21-49, Mar. 2018.
- MOORE, K. L.; Dalley, A.F.; AGUR, A. M. R. **Anatomia Orientada para a Clínica**. 8ª ed. Rio de Janeiro: Editora Guanabara Koogan, 2019.
- NAINI, F. B. **Estética Facial- Conceitos e Diagnóstico Clínicos**. 1 ed. Rio de Janeiro. Editora Elsevier, 2014.

- NGUYEN, J. D.; DUONG, H. Anatomy, Head and Neck, Alveolar Nerve. **StatPearls**. Treasure Island, v. 28 p.1-6 Nov. 2020.
- OLIVEIRA, J. D.; CARVALHO, L. S.; GOMES, A. M. V.; QUEIROZ, L. R.; MAGALHÃES, PARACHIN, N. S. Genetic basis for hyper production of hyaluronic acid in natural and engineered microorganisms. **Microbial Cell Factories**. London, v. 15, p. 1-19. July 2016.
- PARK, C.; SONG, YK.; HYUN, Y.; JUNG, Y.; PARK, YH.; SONG, BS.; et al. Development of a New Type of Recombinant Hyaluronidase Using a Hexahistidine; Possibilities and Challenges in Commercialization. **JMB Journal of Microbiolog and Biotechnology**. Seoul, v. 28, p. 1310-1315. Agosto 2019.
- PARK, HS.; KIM, JU.; PARK, JY.; OH, DH.; KIM, H. J. Comparison of orbicularis oris muscle strength and endurance in young and elderly adults. **The Journal of Physical Therapy Science**. Tokyo, v. 30, p. 1477-1478, Dec. 2018.
- PASCALI, M.; QUARATO, D. CARINCI, F. Filling Procedures for Lip and Perioral Rejuvenation: A Systematic Review, **Rev. Clin Cosmet Investig Dermatol**, Princeton, v. 6, p. 553-559, Aug. 2018.
- PAULSEN; FRIEDRICH; WASCHKE; JENS. **Sobotta - Atlas De Anatomia Humana**. 24 ed. Rio de Janeiro. Editora: Guanabara Koogan, 2018.
- PAVICIC, T.; FRANK, K.; ERLBACHER, K.; NEUNER, R.; TARGOSINSKI, S.; SCHENCK, T. et al. Precision in Dermal Filling: A Comparison Between Needle and Cannula When Using Soft Tissue Fillers. **Journal of Drugs in Dermatology**. New York, v. 16, p. 866-872. Setembro 2017.
- PIRAYESH, A.; BERTOSSI, D.; HEYDENRYCH, I. **Aesthetic Facial Anatomy Essentials for Injections**. 1^a ed. Boca Raton. Editora: CRC Press, 2020.
- PIOVANO, L. Hyaluronic Acid for Lips and Perioral Fine Lines and Wrinkles, **Rev. ResearchGate**, Berlim, v. 353, p. 353-257, Feb. 2020.
- RADLANSKI, R. J.; WESKER, K. H. A Face – Atlas Ilustrado De Anatomia Clínica. 3^a ed. São Paulo: Editora Napoleão, 2021.
- RICKETTS, R. M. Divine Proportion in Facial Esthetics, **Elsevier**, Amsterdã, v. 4, p. 401-422, Oct. 1982.
- RICKETTS, R. M. The biologic significance of the divine proportion and Fibonacci series, **Elsevier**, Amsterdã, v. 8, p, 351-370, Maio 1982.
- RONALD E. Goldstein's Esthetics in Dentistry, Third Edition In: SARVER, D. **Facial Considerations An Orthodontic Perspective**. 3^a Ed. New Jersey, Editora John Wiley & Sons, Inc, 2018.
- ROSSI M. A. **Anatomia Craniofacial Aplicada à Odontologia - Abordagem Fundamental e Clínica**. 2^a ed. Rio de Janeiro: Editora Gen, 2017.

RISHI, A. B.; NABILA, D. S. Lip Repositioning, Aesthetic Crown Lengthening, and Gingival Depigmentation: A Combined Approach for a Gummy Smile Makeover. **Journal of Cutaneous and Aesthetic Surgery**. Mumbai. v.12, p. 2040-243. Dec. 2019.

SALTI, G.; FUNDARÒ, S. P. Evaluation of the Rheologic and Physicochemical Properties of a Novel Hyaluronic Acid Filler Range with eXcellent Three-Dimensional Reticulation (XTR™) Technology. **Polymers**. Netherlands, v. 24, p. 1644. Julho 2020.

SANDOVAL, M. H. L.; AYRES, E. L. **Preenchedores**. 2 Ed. Rio de Janeiro: Editora Gen, 2018.

SAHAN, A.; FUNDA, T. Four-point injection technique for lip augmentation. **Journal Acta Dermatovenerologica**, Ankara, v. 2, p. 71-73, Jun. 2018.

SATTLER, G.; KERSCHER, M.; NOAH, E. M.; PRAGER, W.; FISCHER, T. C.; OGILVIE, P.; et al. Safety and Performance of Etermis 3 and 4 in Wrinkles/Folds Treatment and Facial Volume Enhancement: A Prospective, Evaluator-Blinded, Open-Label Study. **Clin Cosmet Investig Dermatology**. London, v. 19, p. 591-599, Aug. 2020.

SITO, G.; CONSOLINI, L.; TRÈVIDIC, P. Proposed Guide to Lip Treatment in Caucasian Women Using Objective and Measurable Parameters. **Aesthetic Surgery Journal**. Oxford, v.13, p.39. Nov. 2019.

SHIN, J.; KWON, S.; CHOI, J.; NA, J.; HUH, C.; CHOI, H.; PARK, K. Molecular Mechanisms of Dermal Aging and Antiaging Approaches. **Int J Mol Sci**. Rockville. v. 20 p. 2126, Apr. 2019.

STEINER, D.; ADDOR, F. **Envelhecimento Cutâneo**. 1ª ed. São Paulo: Editora AC Farmacêutica, 2014.

SZE, J. H.; BROWNLIE, J.C.; LOVE, C. A. Biotechnological production of hyaluronic acid: a mini review. **3 Biotech**. London, v. 6, p. 1-9, Feb. 2016.

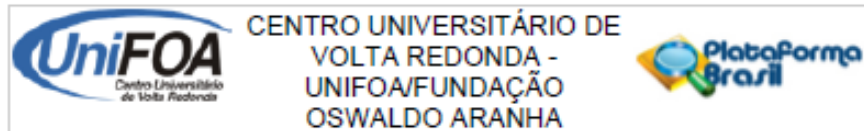
VIDIČ, M.; BARTENJEV, I. An Adverse Reaction After Hyaluronic Acid Filler Application: a Case Report, **Rev. Acta Dermatovenerol Alp**, Ljubljana, v. 3, p. 165-167, Sep. 2018.

TOWNE, B. M.; MEHRA, P. **Neurotoxins And Fillers In Facial Esthetic Surgery**. 1ª ed. New Jersey: Editora Wiley-Blackwell, 2019.

TANSATIT, T.; PHUMYOO, T.; MCCABE, H.; JITAREE, B. Translucent and Ultrasonographic Studies of the Inferior Labial Artery for Improvement of Filler Injection Techniques. **Global Open**. Alphen aan den Rijn, v. 7, p. 2399, Sep. 2019.

TEIXEIRA, L. M.; REHER, P. REHER, V. **Anatomia Aplicada à Odontologia**. 3 ed, Rio de Janeiro. Editora: Guanabara Koogan, 2020.

ANEXO A:



PARECER CONSUBSTANCIADO DO CEP

DADOS DO PROJETO DE PESQUISA

Título da Pesquisa: Remodelação labial com preenchimento a base de ácido hialurônico: relato de caso

Pesquisador: CRISTIANE FONSECA DE CARVALHO

Área Temática:

Versão: 1

CAAE: 45158221.1.0000.5237

Instituição Proponente: FUNDACAO OSWALDO ARANHA

Patrocinador Principal: Financiamento Próprio

DADOS DO PARECER

Número do Parecer: 4.641.121

Apresentação do Projeto:

O estudo propõe relatar o caso de um paciente que receberá um preenchimento labial com ácido hialurônico a fim de corrigir uma assimetria reestabelecendo requisitos estéticos, funcionais e biológicos.

Objetivo da Pesquisa:

O objetivo deste trabalho é elucidar as atribuições do ácido hialurônico como preenchedor de contorno labial, afim de corrigir assimetrias ou desproporções observadas, assim como descrever reações adversas e expor o conhecimento anatômico necessário. Através de um relato de caso clínico onde poderá ser observada a eficácia da técnica a ser demonstrada por injeção do produto sob anestesia local, seus benefícios favoráveis e o resultado imediato.

Avaliação dos Riscos e Benefícios:

Os riscos e benefícios descritos apresentados estão relacionados ao procedimento em si. Trata-se de relato de caso que pode beneficiar outras pessoas, sem risco para o sujeito da pesquisa.

Comentários e Considerações sobre a Pesquisa:

Relato de caso

Considerações sobre os Termos de apresentação obrigatória:

Estão pertinentes

Endereço: Avenida Paulo Erel Alves Abrantes, nº 1325
 Bairro: Prédio 03, Sala 05 - Bairro Três Poços CEP: 27.240-560
 UF: RJ Município: VOLTA REDONDA
 Telefone: (24)3340-8400 Fax: (24)3340-8404 E-mail: cep@foa.org.br



CENTRO UNIVERSITÁRIO DE
VOLTA REDONDA -
UNIFOA/FUNDAÇÃO
OSWALDO ARANHA



Continuação do Parecer: 4.641.121

Conclusões ou Pendências e Lista de Inadequações:

Aprovado

Considerações Finais a critério do CEP:

Este parecer foi elaborado baseado nos documentos abaixo relacionados:

Tipo Documento	Arquivo	Postagem	Autor	Situação
Informações Básicas do Projeto	PB_INFORMAÇÕES_BÁSICAS_DO_PROJETO_1714002.pdf	09/03/2021 22:45:07		Aceito
Projeto Detalhado / Brochura Investigador	projetoPesquisa.pdf	09/03/2021 22:44:25	CRISTIANE FONSECA DE CARVALHO	Aceito
Outros	autorizacaousoimagem.pdf	09/03/2021 22:03:01	CRISTIANE FONSECA DE CARVALHO	Aceito
TCLE / Termos de Assentimento / Justificativa de Ausência	tcle.pdf	09/03/2021 22:00:28	CRISTIANE FONSECA DE CARVALHO	Aceito
Folha de Rosto	folhaDeRosto.pdf	08/03/2021 18:27:38	CRISTIANE FONSECA DE CARVALHO	Aceito

Situação do Parecer:

Aprovado

Necessita Apreciação da CONEP:

Não

VOLTA REDONDA, 09 de Abril de 2021

Assinado por:
Walter Luiz Moraes Sampaio da Fonseca
(Coordenador(a))

Endereço: Avenida Paulo Eriel Alves Abrantes, nº 1325
Bairro: Prédio 03, Sala 05 - Bairro Três Pólos CEP: 27.240-560
UF: RJ Município: VOLTA REDONDA
Telefone: (24)3340-8400 Fax: (24)3340-8404 E-mail: cep@foa.org.br