

FUNDAÇÃO OSWALDO ARANHA
CENTRO UNIVERSITÁRIO DE VOLTA REDONDA
CURSO DE GRADUAÇÃO EM ODONTOLOGIA
TRABALHO DE CONCLUSÃO DE CURSO

CAÍSS DO NASCIMENTO FONSECA
MARCELLE LANGONI DO CARMO SCRAMIN

FATORES DE RISCOS PARA REABSORÇÃO RADICULAR
ASSOCIADOS AO TRATAMENTO ORTODÔNTICO: CONDUTA
PREVENTIVA

VOLTA REDONDA

2017

FUNDAÇÃO OSWALDO ARANHA
CENTRO UNIVERSITÁRIO DE VOLTA REDONDA
CURSO DE GRADUAÇÃO EM ODONTOLOGIA
TRABALHO DE CONCLUSÃO DE CURSO

**FATORES DE RISCOS PARA REABSORÇÃO RADICULAR
ASSOCIADOS AO TRATAMENTO ORTODÔNTICO: CONDUTA
PREVENTIVA**

Monografia apresentada ao Curso de Odontologia do UniFOA requisito para obtenção do título de bacharel em Odontologia.

Aluna: Caíss do Nascimento Fonseca

Marcelle Langoni do Carmo Scramin

Orientadora: Roberta Mansur Caetano

Coorientadora: Maria Lívia S.T. de Faria

VOLTA REDONDA

2017

FICHA CATALOGRÁFICA

Bibliotecária: Alice Tacão Wagner - CRB 7/RJ 4316

F676f Fonseca, Caíss do Nascimento.

Fatores de riscos para reabsorção radicular associados ao tratamento ortodôntico: conduta preventiva. / Caíss do Nascimento Fonseca; Marcelle Langoni do Carmo Scramin. – Volta Redonda: UniFOA, 2017.

47 p. Il.

Orientador(a): Roberta Mansur Caetano

Monografia (TCC) – UniFOA / Curso de Odontologia, 2017.

1. Odontologia - TCC. 2. Reabsorção radicular. 3. Tratamento ortodôntico. I. Caetano, Roberta Mansur. II. Centro Universitário de Volta Redonda. III. Título.

CDD 617.6



FOLHA DE APROVAÇÃO

Trabalho de Conclusão do Curso intitulado: “Fatores de Riscos para Reabsorção Radicular Associada ao Tratamento Ortodôntico: Conduta Preventiva”

Elaborado por: Caíss do Nascimento Fonseca
Marcelle Langoni do Carmo Scramin

E apresentado publicamente perante a Banca Avaliadora, como parte dos requisitos para conclusão do Curso de Odontologia.

Aprovada em 27 de abril de 2017.

Banca Avaliadora:

.....
Prof^a Doutora Roberta Mansur Caetano

.....
Prof^a Mestre Maria Livia Salles Tavares de Faria

.....
Prof^o Doutor Pedro Ernesto Ribeiro Carvalho

DEDICATÓRIA

Dedicamos esse trabalho primeiramente a Deus por ter nos concedido a realização dessa pesquisa da melhor forma possível, nos auxiliando a alcançar todos nossos sonhos e objetivos. As nossas famílias, professores e amigos, por todo apoio, amor e incentivo ao longo dos últimos anos. A nossa querida professora e orientadora Dra. Roberta Mansur Caetano por sua dedicação ao nosso trabalho, não temos palavras para agradecer, nosso muito obrigada.

AGRADECIMENTO

Agradeço imensamente a Deus por ter me proporcionado viver essa experiência ao longo dos últimos 5 anos com saúde, amor e dedicação. Aos meus pais Luz Marina e Miguel, agradeço por todo amor, confiança, apoio depositados a mim, sem vocês nada disso faria sentido e teria o mesmo valor. A minha querida família, amigos, professores e futuros colegas de profissão, minha eterna gratidão a todos vocês. A minha dupla Marcelle Langoni, pela amizade, apoio, momentos em que vivemos juntas e oportunidade que tivemos de realizar este trabalho. A nossa querida orientadora Dra. Roberta Mansur, não existem palavras suficientes para agradecer todo o carinho, amor e dedicação depositados em nosso trabalho, muito obrigada!

Caíss do Nascimento Fonseca

Agradeço a Deus, por ter me dado a capacidade de realizar essa pesquisa, que nos criou e foi criativo nessa tarefa, que me deu força, energia, benefícios e coragem, para questionar realidades e propor sempre um novo mundo de possibilidades, aos meus pais Lucia Helena e Manoel Luiz, esposo Robson Santiago, irmãs Paula e Laiz, familiares e amigos de classe, que me ajudaram e incentivaram todos os anos de faculdade, a minha dupla Caíss do Nascimento pela amizade e carinho por todos esses anos juntas, agradeço esse trabalho imensamente a minha orientadora, Dra. Roberta Mansur, pelo carinho, dedicação, paciência, amizade e orientações, para finalizar meu projeto. Aos professores do curso por tudo que me ensinaram. Agradeço a todos vocês que acreditaram em mim, o meu muito obrigada!

Marcelle Langoni do Carmo Scramin

EPÍGRAFE

“ O sonho encheu a noite
Extravasou pro meu dia
Encheu minha vida
E é dele que eu vou viver
Porque sonho não morre.”

Adélia Prado

RESUMO

A reabsorção radicular é um fenômeno relacionado a eliminação de tecidos mineralizados da superfície radicular. Frequentemente observada associada ao tratamento ortodôntico, fator agressor local que pode provocar a remoção da camada de cementoblastos, desencadeando o processo da reabsorção radicular inflamatória externa. Esse trabalho teve como objetivo avaliar os fatores de risco associados ao tratamento ortodôntico e estabelecer procedimentos preventivos além de apresentar um caso clínico. Observou-se que para minimizar esse custo biológico é imprescindível adequada anamnese, avaliação radiográfica e da oclusão, adotando os seguintes procedimentos: - no planejamento do tratamento: avaliar presença de hábitos bucais deletérios, histórico de traumatismo dentário, reimplantes e tratamentos anteriores; radiografia periapical dos incisivos superiores e inferiores para pacientes adolescentes e exame periapical completo para adultos e avaliar presença de reabsorção radicular externa, morfologia radicular, proporção coroa-raíz e morfologia da crista óssea alveolar; - durante o tratamento: utilizar força suave e intermitente, com intervalo entre as ativações de 21 dias, atenção aos movimentos e ao uso dos elásticos intermaxilares; realizar radiografias periapicais dos incisivos superiores e inferiores a cada seis meses; - após a conclusão do tratamento: ajuste oclusal, se necessário; utilizar contenção passiva; avaliar se os hábitos bucais deletérios persistem. No caso apresentado de paciente do gênero masculino, 37 anos, cujo tratamento ortodôntico foi interrompido logo que a reabsorção radicular foi detectada, observou-se aspectos negativos, como idade do paciente, presumível reabsorção óssea no início do tratamento, ausência de exame periapical no início e durante o tratamento, falta de uso dos contensores, além da falta de monitoramento da estabilização das reabsorções radiculares. Concluiu-se que o ortodontista deve compatibilizar força e movimentos menos agressivos com a morfologia radicular e da crista óssea alveolar, a partir da utilização de atitudes clínicas coerentes associadas a um controle radiográfico.

Palavras-chave: Reabsorção radicular; Tratamento ortodôntico; Movimentação dentária.

ABSTRACT

Root resorption is a phenomenon related to the elimination of mineralized tissue from root surface. Frequently associated with orthodontic treatment, aggressive local factor that can lead to the removal of the cementoblasts layer, triggering the external inflammatory root resorption process. This study aimed to evaluate the risk factors associated with orthodontic treatment and establish preventive procedures in addition to the presentation of a clinical case. It was observed that, in order to minimize this biological cost, it is essential to have an adequate anamnesis as well as radiographic and occlusion evaluation, adopting the following procedures: - in the treatment planning: evaluate the presence of deleterious oral habits, history of dental trauma, reimplants and previous treatments; Periapical radiograph of upper and lower incisors for adolescent patients and complete periapical examination for adults and evaluate presence of external root resorption, root morphology, crown-root ratio and alveolar bone crest morphology;- during the treatment: use soft and intermittent force, with an interval of 21 days between activations, attention to movements and the use of intermaxillary elastics; Perform periapical radiographs of the upper and lower incisors every six months; - after treatment completion: occlusal adjustment, if necessary; Use passive restraint; Evaluate whether deleterious oral habits persist. In the presented case of a 37-year-old male patient whose orthodontic treatment was interrupted as soon as root resorption was detected, negative aspects were observed, such as the patient's age, presumed bone resorption at the beginning of treatment, absence of periapical examination at the beginning and during the treatment, lack of use of the contensores, besides the lack of root resorptions stabilization monitoring. It was concluded that the orthodontist must reconcile strength and less aggressive movements with the radicular morphology and the alveolar bone crest, using coherent clinical attitudes associated with a radiographic control.

Key words: Root resorption; Orthodontic treatment; Tooth movement.

LISTA DE FIGURAS

Figura 1 Classificação dos níveis de reabsorção radicular durante o tratamento ortodôntico.....	16
Figura 2 Forma geométrica das raízes dos incisivos	21
Figura 3 Morfologia do terço apical	22
Figura 4 Morfologia da crista óssea alveolar	23
Figura 5 Proporção Coroa/raiz	23
Figura 6 Radiografia panorâmica 22/05/2015	30
Figura 7 Rxperiapical região 11-21	31
Figura 8 Rx Periapical região 13-12	31
Figura 9 Rx Periapical região 22-23	31
Figura 10 Rx Periapical região 15-14	31
Figura 11 Rx Periapical região 18-17-16	31
Figura 12 Rx Periapical região 24-25	31
Figura 13 Rx Periapical região 26-27-28	31
Figura 14 Rx Periapical região 42-41-31-32	32
Figura 15 Rx Periapical região 43	32
Figura 16 Rx Periapical região 33	32
Figura 17 Rx Periapical região 45-44	32
Figura 18 Rx Periapical região 48-47-46	32
Figura 19 Rx Periapical região 34-35	32

Figura 20 Rx Periapical região 36-37-38.....	32
Figura 21 Rx Periapical região 11-12	33
Figura 22 Rx Periapical região 13-12	33
Figura 23 Rx Periapical região 22-23	33
Figura 24 Rx Periapical região 15-14	33
Figura 25 Rx Periapical região 18-17-16.....	33
Figura 26 Rx Periapical região 24-25	33
Figura 27 Rx Periapical região 26-27-28.....	33
Figura 28 Rx Periapical região 42-41-31-32.....	34
Figura 29 Rx Periapical região 43	34
Figura 30 Rx Periapical região 33	34
Figura 31 Rx Periapical região 45-44	34
Figura 32 Rx Periapical região 48-47-46.....	34
Figura 33 Rx Periapical região 34-35	34
Figura 34 Rx Periapical região 36-37-38.....	34
Figura 35 Lateralidade direita.....	35
Figura 36 Protrusão do paciente	35
Figura 37 Lateralidade esquerda.....	35

LISTA DE SIGLAS E ABREVIATURAS

CAAE	Certificado de Apresentação para Apreciação Ética
CoEPS	Comitê de Ética em Pesquisa em Seres Humanos
et al.	E colaboradores
mm	Milímetro
UniFOA	Centro Universitário de Volta Redonda
%	Porcentagem

LISTA DE APÊNDICES

APÊNDICE A	Entrevista com o paciente.....	44
------------	--------------------------------	----

LISTA DE ANEXOS

ANEXO A	Aprovação do CoEPs	45
---------	--------------------------	----

SUMÁRIO

1 INTRODUÇÃO	14
2 REVISÃO DA LITERATURA	15
2.1 Definições das reabsorções radiculares	15
2.2 Mecanismo da reabsorção radicular inflamatória externa	16
2.3 Etiologia	18
2.4 Fatores etiológicos: anatômicos e mecânica ortodôntica.....	21
2.5 Conduitas preventivas	24
3 RELATO DE CASO	29
4 DISCUSSÃO	36
5 CONCLUSÃO	40
6 REFERÊNCIAS.....	41
APÊNDICES	44
ANEXOS	45

1 INTRODUÇÃO

As reabsorções radiculares podem ser definidas como fisiológicas e patológicas, estão diretamente relacionadas com a perda de estruturas da dentina e cemento (YOUNIS et al., 2008). São assintomáticas, multifatoriais e muitas vezes apresentam dificuldades para sua detecção (FERLIN et al., 2014).

A reabsorção radicular é observada com maior frequência durante e após o tratamento ortodôntico (SANTOS et al., 2007).

A morfologia radicular, a forma especial do periápice, a proporção entre coroa e raiz e, a morfologia da crista óssea são alguns fatores observados durante o exame radiográfico que podem ajudar a prevenção das reabsorções radiculares durante tratamento ortodôntico (YOUNIS et al., 2008).

A utilização de forças ortodônticas pesadas, os movimentos de intrusão, inclinação e torque e os movimentos extensos estão associados a um grau maior de reabsorção radicular (FERLIN et al., 2014). Estes induzem ao estresse e inflamação no ligamento periodontal, ocorrendo a ativação de mediadores, gerando a reabsorção radicular (CONSOLARO; CONSOLARO, 2009).

Observando isso, torna-se necessário um diagnóstico preciso, um planejamento corretamente idealizado e o tratamento adequado aplicado pelos profissionais, com objetivo de induzir ao mínimo necessário a ocorrência de reabsorções futuras em dentes tratados ortodonticamente (YOUNIS et al., 2008).

As radiografias periapicais tem papel fundamental na utilização de condutas preventivas das reabsorções radiculares. Porém para que este processo ocorra com precisão é necessário a obtenção de radiografias de qualidade e profissionais atentos a sua interpretação (YOUNIS et al., 2008)

O objetivo dessa pesquisa foi, a partir do conhecimento dos fatores de risco para a reabsorção radicular relacionado ao tratamento ortodôntico, estabelecer procedimentos preventivos em relação a este e apresentar um caso clinico.

2 REVISÃO DA LITERATURA

2.1 Definições das reabsorções radiculares

As reabsorções dentárias são fenômenos que ocorrem devido a eliminação dos tecidos dentários mineralizados através das células clásticas e atingem algum ponto da superfície interna ou externa do dente (TSUBONO, 2006; JORDÃO, 2012).

Quando relacionada à esfoliação dos dentes decíduos, a reabsorção radicular é fisiológica, e apresenta-se seletiva. Quando considerada patológica, é resultado de injúria traumática ou irritação do ligamento periodontal e/ou tecido pulpar de dentes permanentes. Pode ser inflamatória (interna ou externa) ou por substituição. Seus principais agentes etiológicos locais são: movimentação ortodôntica excessiva, inflamação causada por trauma, infecção, necrose pulpar e periodontal (NASCIMENTO et al., 2006).

Danos irreversíveis ao ligamento periodontal, geralmente pelo traumatismo dentário, eliminam os restos epiteliais de Malassez, levam a ligação do cimento ao osso alveolar provocando a anquilose alvéolodentária e a reabsorção por substituição. A reabsorção inflamatória decorre de um agente agressor, que leva à lesão interna e/ou externa (TSUBONO, 2006; JORDÃO, 2012).

A reabsorção radicular interna é realizada por células localizadas na polpa e geralmente sucede a trauma aos tecidos pulpares. Essa reabsorção permanece enquanto a polpa estiver vital (NEVILLE et al., 2009).

A reabsorção radicular externa é realizada por células do ligamento periodontal, provavelmente encontrada em todos os pacientes, se um exame minucioso for realizado, entretanto, em muitas áreas a reabsorção é moderada e apenas em 10% dos pacientes ela se apresenta severa. Os principais fatores associados a reabsorção radicular externa são os cistos e tumores, clareamento intracoronário de dentes despulpados, desequilíbrio hormonal, doença óssea de Paget, envolvimento pelo herpes zoster, enxerto de fenda alveolar, inflamação perirradicular, pressão por dentes impactados, reimplante dentário, trauma dentário, forças oclusais excessivas,

forças mecânicas excessivas oriundas do tratamento ortodôntico (NEVILLE, 2009) e ainda, o bruxismo (JORDÃO, 2012).

A reabsorção radicular inflamatória externa pode ser: cervical, lateral e apical. As forças concentradas no periodonto geram um desequilíbrio na homeostase local, favorecendo a ocorrência de reabsorção dentária, principalmente no terço apical (JORDÃO, 2012).

Na reabsorção radicular externa, a função e a manutenção do dente afetado, podem ser comprometidas quando mais da metade do comprimento radicular é reabsorvido. Porém quando esta apresenta-se suave, a longevidade e função do dente não é comprometida (JORDÃO, 2012).

Levander e Malmgren (1998) desenvolveram uma classificação dos níveis de reabsorção radicular durante o tratamento ortodôntico. Os autores preconizaram uma alteração na conduta do tratamento quando a reabsorção radicular é detectada após 6 a 9 meses de tratamento (Figura 1).

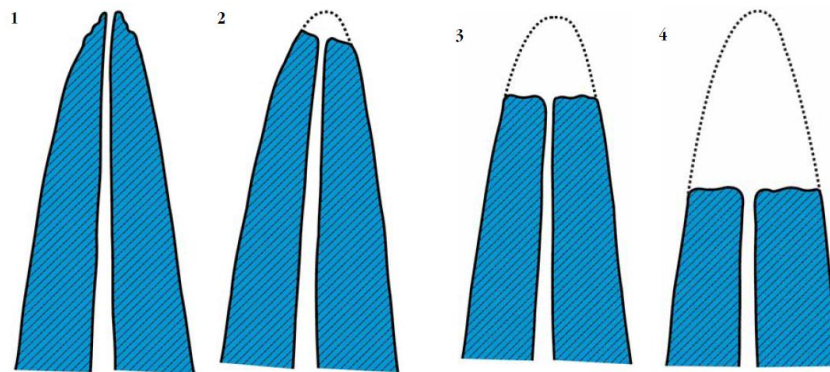


Figura 1: Classificação dos níveis de reabsorção radicular durante o tratamento ortodôntico. **1** = reabsorção mínima (contorno apical irregular); **2** = reabsorção moderada (≤ 2 mm); **3** = reabsorção severa (> 2 mm $< 1/3$ da raiz); **4** = reabsorção extrema ($> 1/3$ da raiz).

Fonte: LEVANDER, MALMGREN, 1998.

2.2 Mecanismo da reabsorção radicular inflamatória externa

O ligamento periodontal é constituído por células, vasos, matriz extracelular e densos feixes de fibras colágenas. Possui variação entre 0,2 e 0,4 mm, em torno de todo o dente e em todos os sentidos, portanto, os dentes estão muito próximos do osso (CONSOLARO, 2007).

O osso alveolar está em constante remodelação, “turnover ósseo”, que depende de receptores no ligamento periodontal, principalmente, dos osteoblastos e macrófagos, que recebem estímulos de mediadores locais e sistêmicos. Os cementoblastos não possuem receptores para os mediadores da remodelação óssea. As reabsorções dentárias ocorrem quando as estruturas de proteção dos dentes, cementoblastos e restos epiteliais de Malassez, são eliminados pelos osteoclastos e macrófagos (CONSOLARO, 2011).

Quando uma força ortodôntica atua sobre um dente, no lado de pressão ocorre um estreitamento do ligamento periodontal e uma compressão sobre as superfícies, radicular e óssea, cria-se uma zona de hialinização, ocorre atividade osteoclástica, removendo o tecido ósseo, com o objetivo de reduzir a pressão, restaurar a vascularização e atividade celular para reparação da região. A resistência do cimento à reabsorção é dada pela camada celular, rica principalmente em cementoblastos. Pequenas áreas de reabsorção da superfície da raiz são facilmente reparadas com novo cimento, porém, se a zona de hialinização for grande e persistir, a atividade odontoclástica será ativada, para auxiliar na descompressão da área (CAPELOZZA FILHO; SILVA FILHO, 1998).

A morte ou remoção da camada de cementoblastos, que revestem a superfície radicular irá expor a superfície radicular mineralizada, desencadeando o processo das reabsorções radiculares (CONSOLARO; MARTINS-ORTIZ, 2004; CONSOLARO; FRANCISCHONE; FURQUIM, 2011).

Quando a força é excessiva no tratamento ortodôntico ocorre a obliteração da luz do vaso sanguíneo, provocando falta de nutrição. Ocorrerá o contato dente-osso provocado por essa força excessiva, desencadeando a eliminação dos cementoblastos da superfície radicular por compressão. Portanto, os cementoblastos não são influenciados por mediadores sistêmicos ou hormônios e, conseqüentemente, um bom prognóstico para as reabsorções dentárias inflamatórias têm como princípio terapêutico, a eliminação da causa local (CONSOLARO, 2011).

Quando os dentes que receberam algum tipo de trauma apresentam grandes lesões de camadas cementoblásticas, estas podem ser reconstruídas em partes, entretanto, quando submetidos ao tratamento ortodôntico, há grande chance de

ocorrer reabsorções radiculares severas, portanto, o cirurgião dentista deve ser mais cauteloso com dentes traumatizados (CONSOLARO; FRANCISCHONE; FURQUIM, 2011).

Há variações na absorção ou distribuição das forças aplicadas sobre o dente, alguma área do osso alveolar, durante as forças de compressão, não são afetadas, enquanto outras podem ser deformadas. Essas deformações no osso alveolar auxiliam na absorção ou diminuição da intensidade da força, sem elas, a concentração da força estaria restrita somente ao ligamento periodontal (CONSOLARO, 2007).

Algumas estruturas podem influenciar na intensidade dos fenômenos biológicos e no tipo de força gerada no espaço periodontal durante a ativação de aparelhos ortodônticos, como por exemplo, a espessura e a viscoelasticidade do ligamento periodontal, a variabilidade de espessura da lâmina dura e densidade do trabeculado ósseo (CONSOLARO, 2007).

Neste processo, o espaço causado pela reabsorção radicular é preenchido com tecido ósseo formado por atividade osteoblástica, mantendo o elemento dentário sem mobilidade (YOUNIS et al., 2008).

Durante o tratamento ortodôntico, nas áreas de pressão ou compressão do ligamento periodontal, a concentração de mediadores apresenta-se em níveis elevados, predominando os fenômenos de reabsorção óssea, enquanto nas áreas de tensão ou estiramento das fibras colágenas, os mediadores encontram-se em níveis discretamente elevados ocorrendo as neoformações ósseas, entretanto, forças excessivas no lado de tensão também podem produzir fenômenos predominantemente reabsortivos (CONSOLARO, 2007).

2.3 Etiologia

A hereditariedade, o gênero, a idade e o estado de saúde e fatores locais, como tipo de má oclusão, hábitos, traumatismo prévio e morfologia radicular, além dos fatores mecânicos, como magnitude da força ortodôntica, intervalo de aplicação da força, tipo e duração da força, podem ser fatores desencadeantes das reabsorções radiculares (TSUBONO, 2006; JORDÃO, 2012).

De acordo com Capellozza Filho e Silva Filho (1998) ainda não foi definido a influência da genética nas reabsorções radiculares.

A susceptibilidade hereditária ou individual é questionada devido a paralisação da reabsorção dentária quando a ação do aparelho é eliminada, onde na verdade estas deveriam continuar uma vez iniciada (CONSOLARO; MARTINS-ORTIZ, 2004; CONSOLARO; CONSOLARO, 2009).

Através dos genes adquiridos pelos nossos pais, obtemos mecanismos de defesa, que influenciam na forma pela qual a inflamação é desencadeada, possíveis evoluções, entre outras. Porém na inflamação, a destruição e o reparo tecidual estão diretamente ligados aos agentes agressores e não aos genes herdados. O processo de defesa e reparo é ativado caso ocorra movimentos ortodônticos com forças capazes de induzir estresse, hialinização e morte celular. A reabsorção radicular não depende dos genes e sim dos agentes agressores, como resultado do processo inflamatório gerado no ligamento periodontal (CONSOLARO; CONSOLARO, 2009).

As reabsorções dentárias não estão relacionadas a fatores sistêmicos durante o tratamento ortodôntico (FURQUIM, 2002), portanto, alterações endócrinas, hormonais não influenciam no índice de reabsorção radicular (CONSOLARO, 2005).

O tratamento ortodôntico é a causa traumática das reabsorções radiculares, sendo um fator local sobre a superfície radicular e o ligamento periodontal e quando o tratamento é cessado, a reabsorção também (CONSOLARO; MARTINS-ORTIZ, 2004; TSUBONO, 2006; JORDÃO, 2012).

Em pacientes adultos, o ligamento periodontal torna-se menos vascularizado, mais estreito e com menor elasticidade, dificultando a movimentação dentária e aumentando a possibilidade das reabsorções (CAPELOZZA FILHO; SILVA FILHO, 1998), entretanto, ambos os gêneros estão predispostos à reabsorção (YOUNIS et al., 2008; CRUVINEL, 2012).

É extremamente necessário a realização da anamnese, avaliação da oclusão e exame radiográfico periapical, um cuidadoso e criterioso planejamento para iniciar o tratamento ortodôntico, permitindo que este seja realizado da melhor forma possível,

diminuindo os riscos de reabsorções radiculares como custo biológico do tratamento (CONSOLARO; CONSOLARO, 2009; WRZESINSKI et al., 2012; CRUVINEL, 2012).

Na maioria dos tratamentos ortodônticos, independente da técnica, haverá reabsorção radicular externa. O uso de elásticos intermaxilares, o fechamento de espaço das extrações dentárias ortodonticamente indicadas, as mecânicas intrusivas, os deslocamentos dentários extensos, dentre outros como a duração do tratamento, a direção do movimento dentário, torque e método de aplicação das forças, são fatores de progressão da reabsorção radicular. O fato é que a reabsorção radicular está ligada às forças empregadas, como a direção, intensidade, frequência e duração (GANDA; MAZZIEIRO; BATISTA, 2009).

WRZESINSKI et al. (2012) observaram que os dentes que mais sofrem com as reabsorções são os mesmos que recebem forças durante a movimentação ortodôntica, principalmente, os incisivos centrais superiores, incisivos laterais superiores, incisivos centrais inferiores, incisivos laterais inferiores, caninos superiores e inferiores e os molares, pois a força gerada nestes elementos, geralmente é maior e a extensão da movimentação também. Essas forças são transferidas para a região apical externa, entretanto, a morfologia da raiz e da crista óssea são fatores determinantes para a reabsorção apical externa.

Dentes traumatizados devem ser monitorados dentro de um período de seis meses, pois o traumatismo dentário é um fator de risco para as reabsorções radiculares. Após esse período podem ser incluídos na mecanoterapia (YOUNIS et al., 2008). Entretanto, Capelozza Filho e Silva Filho (1998) afirmaram que após um ano, se o dente traumatizado estiver sem alteração radicular, provavelmente não apresentará riscos de reabsorção.

Por outro lado, os dentes tratados endodonticamente não apresentam maior possibilidade de reabsorção radicular durante a movimentação dentária (CONSOLARO, 2005).

Não existe predisposição individual, genética ou hereditária à reabsorção, mas morfologias radiculares, apicais e da crista óssea alveolar que promovem maior concentração de forças em determinada área do ligamento periodontal (CONSOLARO, 2005).

Observa-se na clínica ortodôntica, uma relação entre o tipo, intensidade e frequência da força, morfologia radicular e óssea local, com o grau de severidade da reabsorção radicular. Dessa forma, o profissional possui recursos para evitar ou diminuir, durante o tratamento ortodôntico, as reabsorções radiculares (CONSOLARO; CONSOLARO, 2009).

2.4 Fatores etiológicos: anatômicos e mecânica ortodôntica

Para prevermos a ocorrência das reabsorções radiculares ao tratamento ortodôntico é necessário observar a morfologia radicular (triangular, romboidal e quadrangular) (Figura 2), a forma especial do terço apical (pipeta e dilaceração), proporção coroa-raiz, morfologia da crista óssea alveolar, além da extensão dos movimentos a serem realizados, a necessidade de extração dentária, ou de mecânica intrusiva ou a necessidade uso de elásticos intermaxilares (YOUNIS et al., 2008; CASTRO, 2009).

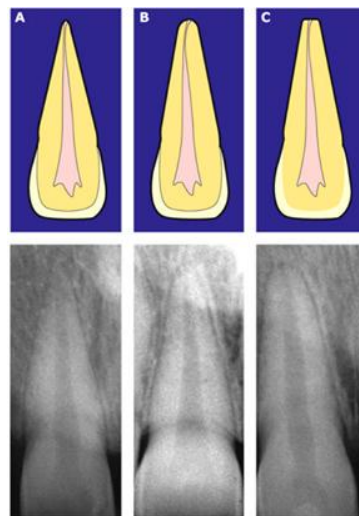


Figura 2: Forma geométrica das raízes dos incisivos: a) triangular b) romboidal c) quadrangular

Fonte: FURQUIM, 2002.

No tratamento ortodôntico, raízes com forma triangular apresentam maior risco de reabsorção devido a concentração de força em menor área apical, do que as de formato romboidal e quadrangular. Já a forma especial do terço apical, pipeta e

dilaceração, ambos aumentam a possibilidade de reabsorção, entretanto, numa proporção maior a dilaceração (YOUNIS et al., 2008) (Figura 3).

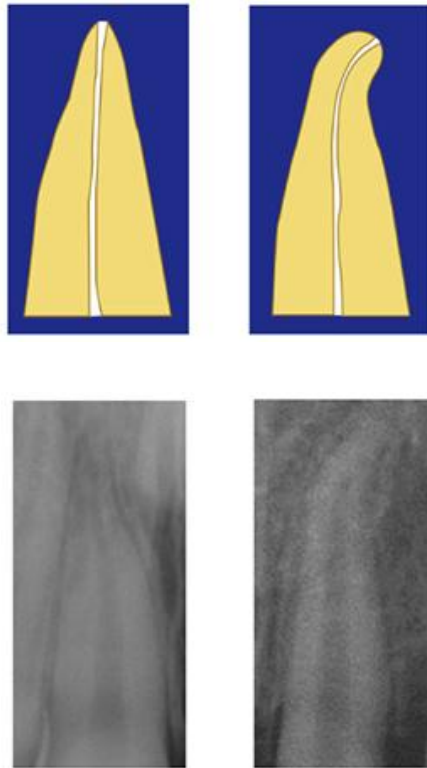


Figura 3: Morfologia do terço apical: 1) forma de pipeta, 2) dilaceração

Fonte: FURQUIM, 2002.

As cristas ósseas são classificadas em retangular, romboidal e triangular (PICANÇO, 2010). As cristas ósseas triangulares sofrem maior deflexão óssea, absorvendo parte das forças propiciando maior movimentação dentária e menor risco de reabsorção radicular. Enquanto as cristas romboidais e retangulares apresentam menor deflexão óssea e concentram maior força no ligamento periodontal, aumentando a probabilidade de reabsorção radicular (YOUNIS et al., 2008; PICANÇO, 2010) (Figura 4).

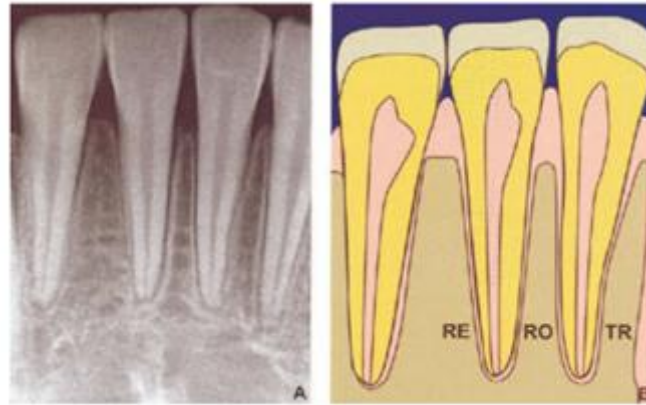

Figura 4: Morfologia da crista óssea alveolar: retangular, romboidal e triangular.

Fonte: CONSOLARO, 2005.

Com relação à proporção entre coroa e raiz, a raiz tem um comprimento 1.6 vezes a altura da coroa, em dentes normais (Figura 5). Porém, se o elemento apresentar proporção menor que esse índice, ou seja, a coroa maior, as forças depositadas nesse elemento resultarão em ação maior na raiz curta. Durante a movimentação ortodôntica, raízes curtas são propensas a desenvolver reabsorções (YOUNIS et al., 2008).

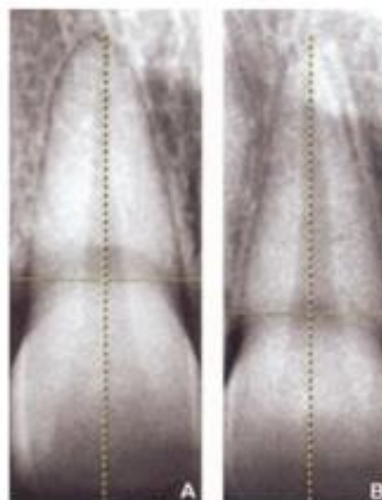


Figura 5: Proporção coroa /raiz.

Fonte: CONSOLARO, 2005.

Um indivíduo adulto possui maiores possibilidades de ser portador de doença periodontal inflamatória crônica, e portanto, apresentar menor altura da crista óssea alveolar e coroa clínica aumentada, representando maior risco de reabsorção radicular (CONSOLARO; MARTINS-ORTIZ, 2004; YOUNIS et al., 2008).

Com relação a mecânica ortodôntica, altos níveis de força ou força dirigida ao dente em direções desfavoráveis são fatores que auxiliam nas reabsorções dentárias (CONSOLARO; MARTINS-ORTIZ, 2004), assim como, movimentos ortodônticos de vai e vem, tracionamento de caninos superiores impactados, quantidade considerável de movimentação horizontal dos incisivos centrais superiores (TSUBONO, 2006; JORDÃO, 2012), movimentos de intrusão e de extrusão dentária (JORDÃO, 2012), tratamentos com exodontia dos primeiros pré-molares, conseqüentemente com um período maior de tratamento (KREICH, 2012), tratamentos longos e difíceis, devido a gravidade da má oclusão (CAPELOZZA FILHO; SILVA FILHO, 1998).

Não há diferença da reabsorção radicular nas diferentes técnicas ortodônticas (TSUBONO, 2006; CASTRO, 2009), como também não tem relação com a reabsorção, a sequência dos arcos, prescrição e auto-ligação dos braquetes (WELTMAN et al., 2010), entretanto, a força empregada deve ser suave e intermitente (CASTRO, 2009). A força intermitente boa possui um período definido de movimento e um de repouso verdadeiro e ao contrário, a força intermitente ruim, com movimento de vai e vem, como os elásticos inter-maxilares, é capaz de predispor à reabsorção (CAPELOZZA FILHO; SILVA FILHO, 1998).

2.5 Condutas preventivas

Antes de iniciar o tratamento ortodôntico, indica-se radiografia periapical dos incisivos superiores e inferiores em pacientes adolescentes e exame periapical completo em pacientes adultos. Iniciado o tratamento, recomendam-se radiografias periapicais dos incisivos superiores e inferiores a cada seis meses, para controle do custo biológico da mecanoterapia (CONSOLARO, 2005; GADBEN et al., 2006).

As reabsorções radiculares presentes na superfície vestibular e lingual/palatina nem sempre são detectáveis pelas radiografias periapicais, devido a sobreposição das

estruturas, mas a tomografia computadorizada por feixe cônico permite com clareza essas informações, entretanto, as radiografias periapicais ainda são consideradas excelente método de diagnóstico quando considerada a relação custo/benefício (RAVANELI; BORSATO, 2013).

Para se ter um bom tratamento é necessário um bom diagnóstico e é essencial o rigor na qualidade das imagens e na interpretação radiográfica periapical (YOUNIS et al., 2008). O tratamento ortodôntico deve ser realizado de forma individualizada (CONSOLARO; MARTINS-ORTIZ, 2004).

Podemos prever a possibilidade de reabsorções radiculares durante e após o uso do aparelho ortodôntico, observando cuidadosamente: a anamnese, história dentária, como bruxismo e traumatismo, realizando uma avaliação minuciosa da morfologia radicular e da crista óssea alveolar, o tipo de ápice dentário, a proporção coroa-raiz tipo e extensão do movimento, intensidade e forças aplicadas, a necessidade de elásticos maxilares (CONSOLARO; MARTINS-ORTIZ, 2004), como também a presença de hábitos orais deletérios, e evitando escolher procedimentos associados a maiores riscos (YOUNIS et al., 2008).

Os movimentos de intrusão e extrusão dentária devem ser cuidadosos, assim como o torque vestibular e lingual da raiz devem ser executados respeitando os ossos corticais adjacentes. A força empregada deve ser suave e intermitente. O uso de elásticos intermaxilares deve ser realizado com cautela, principalmente em seus dentes de apoio (TSUBONO, 2006; JORDÃO, 2012).

A gravidade da má oclusão e os recursos mecânicos exigidos no tratamento ortodôntico devem ser avaliados para se prevenir a reabsorção (CRUVINEL, 2013).

Deve-se compatibilizar o uso de forças e movimentos menos agressivos à morfologia radicular, da crista óssea, quando esses aspectos forem desfavoráveis (COSTA; SANTOS; LOURENÇO JUNIOR, 2002). E diante de um conjunto de fatores negativos deve-se optar por uma mudança de objetivos, simplificando ou alterando a forma de execução do tratamento (CAPELOZZA FILHO; SILVA FILHO, 1998).

O intervalo de aplicação da força, em média 21 dias, permite uma resposta metabólica do organismo, ou seja, permite o movimento do dente pressionado por

uma força ortodôntica, com reabsorção óssea aliviando a pressão do ligamento periodontal, devolvendo sua largura original. Intervalos de reaplicação da força aumentados, o dobro do tempo normalmente utilizado, devem ser empregados em pacientes identificados como predispostos à reabsorção radicular (CAPELOZZA FILHO; SILVA FILHO, 1998).

Caso o diagnóstico da reabsorção radicular não seja cuidadoso antes do início do tratamento, elas podem ser exacerbadas durante a movimentação ortodôntica e atribuídas como consequência do tratamento (YOUNIS et al., 2008; PIKANÇO, 2010).

No estudo realizado por Castro (2009) com 30 pacientes, com idade média de 13 anos, realizou-se tomografia computadorizada de feixe cônico antes do tratamento ortodôntico e foi detectada reabsorção radicular em 100% dos pacientes.

A reabsorção mínima ou ausência de reabsorção pré-tratamento indica um risco pequeno de reabsorção severa ao final do tratamento ortodôntico e mantém-se o planejamento realizado. Porém, reabsorções severas pré-tratamento indicam um alto risco de reabsorções extremas no final do tratamento e o planejamento deve ser revisto (CAPELOZZA FILHO et al., 2002).

De acordo com estudo de Capelozza Filho et al. (2002) a reabsorção radicular após o tratamento ortodôntico esteve diretamente relacionada com a reabsorção encontrada nos 6 a 9 meses iniciais, portanto, a presença de reabsorção moderada nessa fase indica um risco regular de reabsorção severa e um risco pequeno de reabsorção extrema, ao final do tratamento. Recomenda-se então um período de repouso de 60 a 90 dias, com estabilização da mecânica e utilização dos arcos passivos, sendo necessário comunicar ao paciente.

Com a suspensão da força aplicada no tratamento ortodôntico, em uma semana o processo de reabsorção radicular cessa e a regularização da superfície radicular e deposição de novo cemento ocorre em 5 a 6 semanas (CONSOLARO, 2002). Há evidências que essa pausa no tratamento ortodôntico diminui a reabsorção radicular total (CAPELOZZA FILHO et al., 2002; WELTMAN et al., 2010).

Entretanto, a presença de reabsorção severa após 6 a 9 meses iniciais sinaliza para um alto risco de reabsorção extrema ao final do tratamento, com necessidade de

finalização do tratamento o mais rápido possível, com objetivo de minimizar a reabsorção (CRUVINEL, 2012).

Ressalta-se a importância do controle radiográfico periódico, com intervalos menores nos primeiros meses, para que se identifique pacientes com riscos de reabsorção (COSTA; SANTOS; LOURENÇO JUNIOR, 2002; OLIVEIRA JUNIOR; LIMA; LOPES, 2015). Oliveira Junior, Lima e Lopes (2015) sugeriram um pré agendamento desse controle radiográfico periódico na ficha de procedimentos dos pacientes. Consolaro (2005) indica radiografias periapicais dos incisivos superiores e inferiores a cada 6 meses.

Durante o tratamento ortodôntico, a polpa dentária não participa do processo da reabsorção radicular externa, portanto, o tratamento endodôntico, com emprego do hidróxido de cálcio nesses casos, além de não resolver irá atuar como mais um fator irritante aos tecidos periapicais de uma região já modificada (YOUNIS et al.,2008).

Estudos mostram que pacientes que apresentam hábitos como: roer unhas, força de intrusão exercida pela língua (em paciente com mordida aberta anterior com interposição lingual) apresentam risco à reabsorção radicular (CRUVINEL, 2012).

A reabsorção radicular instalada pode continuar mesmo após a conclusão e remoção do aparelho ortodôntico, dentre as possíveis causas: contenção ativa, ou seja, a propensão dos elementos dentários voltarem à posição anterior, em função dos vetores do crescimento, podem depositar forças sobre os dentes através da contenção; trauma oclusal produz forças que podem dar sequência a um processo reabsortivo, iniciado durante a movimentação ortodôntica, portanto, ajuste oclusal pode ser necessário ao longo dos primeiros meses após a remoção do aparelho ortodôntico; bruxismo ou apertamento dentário diurno e noturno podem promover sobrecarga oclusal e gerar forças incomuns sobre os elementos submetidos à reabsorção durante a movimentação ortodôntica; a pressão excessiva exercida pela língua possibilita o seguimento de um processo reabsortivo desencadeado durante a movimentação ortodôntica; hábitos como a onicofagia tem atribuição controversa, porém nos casos de manutenção do processo, representa um dos itens a serem checados para eliminar prováveis interferências (YOUNIS et al.,2008).

Se ao final do tratamento ortodôntico os dentes estiverem em posição estável e a contenção passiva, mesmo que tenha ocorrido reabsorção radicular, a perspectiva é que a reabsorção cesse. De qualquer modo, pacientes que terminaram o tratamento ortodôntico com reabsorções severas ou extremas ou se a reabsorção continua, devem ser acompanhados, com intervalos curtos, com radiografia periapical (CAPELOZZA FILHO; SILVA FILHO, 1998).

Em casos de retratamento ou transferência de pacientes recomenda-se exame periapical completo para uma minuciosa avaliação do caso (COSTA; SANTOS; LOURENÇO JUNIOR, 2002).

3 RELATO DE CASO

Este estudo foi submetido ao Comitê de Ética em Pesquisa do Centro Universitário de Volta Redonda (CoEPS) – UniFOA, com número CAAE 58195816.5.0000.5237 e aprovado em 06/09/2016 (Anexo A).

Paciente G.S.D. melanoderma, 28 anos, realizou tratamento ortodôntico com aparatologia fixa, durante seis anos, com remoção há dois anos (2015).

Durante entrevista (APÊNDICE A), o paciente relatou não apresentar nenhuma alteração sistêmica, apenas bronquite asmática quando criança, sem histórico de trauma aos dentes, sem hábitos orais deletérios e atualmente faz uso de medicamento para hipertensão.

Para iniciar o tratamento ortodôntico, o paciente realizou radiografia panorâmica, conforme solicitado. As consultas foram realizadas uma vez ao mês. Após seis anos de tratamento, foram solicitadas radiografias, panorâmica e exame periapical completo, realizadas em 22/05/2015 e 27/05/2015, respectivamente, para planejamento da instalação de implantes ósteointegrados, quando foi detectada reabsorção radicular externa em vários elementos. Por recomendação do implantodontista, o aparelho ortodôntico foi removido e o tratamento suspenso. Foram instalados aparelhos removíveis, superior e inferior, como forma de contenção, que o paciente usou por oito meses.

No curso de Odontologia do Centro Universitário de Volta Redonda foi prescrito medicamento homeopático: Calcarea carbônica, calcarea phosphorica e calcarea fluorica, inicialmente 6CH e depois 9CH, na tentativa de impedir a continuidade das reabsorções radiculares e auxiliar na osteointegração dos implantes.

Avaliando a radiografia panorâmica e o exame periapical completo de quando foram detectadas as reabsorções radiculares (2015), pode-se detectar (Figuras 6 a 15):

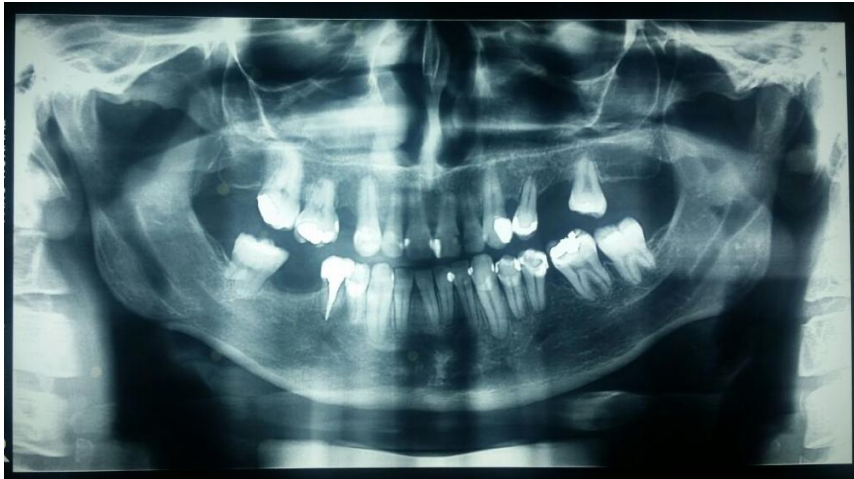

Figura 6: Rx panorâmica 22 / 05 / 2015

- Elementos dentários ausentes: 18,15, 14, 24, 26, 28, 36, 46, 48.
- Elementos dentários tratados endodonticamente: 45.
- Elementos mesioinclinados: 25 e 37.
- Presença de reabsorção óssea, mais acentuada nos elementos posteriores.
- Presença de reabsorção radicular externa, avaliada de acordo com a Classificação de Levander e Malmgren (1998):
 - Sem reabsorção – elemento 27.
 - Reabsorção mínima (nível 1) – elementos 22 e 43.
 - Reabsorção moderada (nível 2) – elementos 11, 12, 13, 23, 33, 32, 31, 41 e 42.
 - Reabsorção severa (nível 3) – elementos 21, 37, 36, 35, 34, 44 e 45.
 - Reabsorção extrema (nível 4) – elementos 16, 25 e 47.
 - Não foi possível avaliação das raízes do elemento 17, por erro técnico.

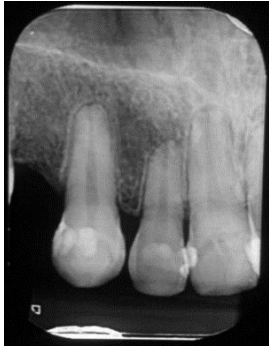

Figura 7: Rx periapical elementos 13/12

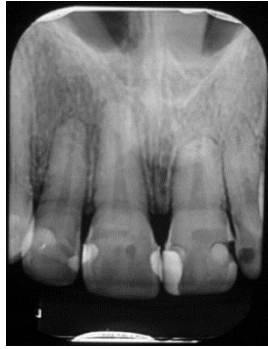

Figura 8: Rx periapical elementos 11/21

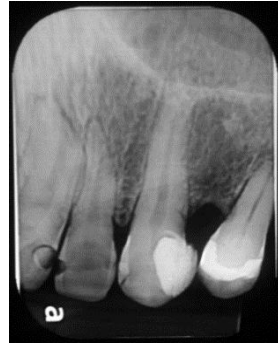

Figura 9: Rx periapical elementos 22/23

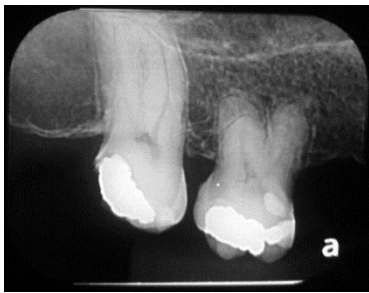

Figura 10: Rx periapical elementos 18/17/16

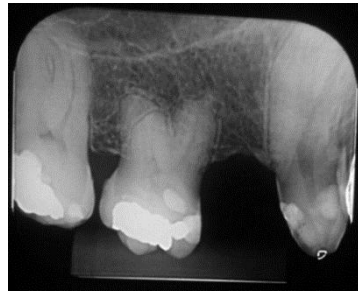

Figura 11: Rx periapical elementos 15/14

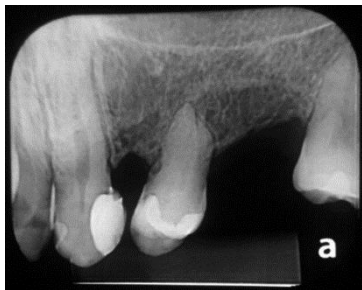

Figura 12: Rx periapical elementos 24/25

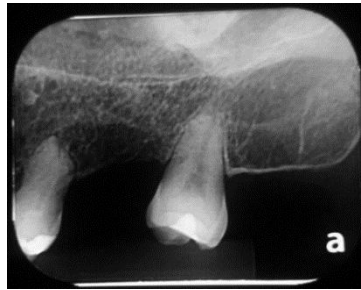

Figura 13: Rx periapical elementos 26/27/28

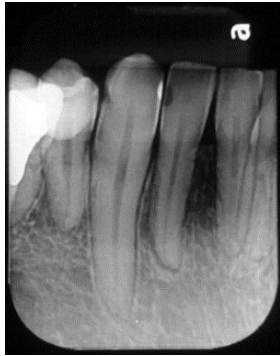

Figura 14: Rx periapical elemento 43

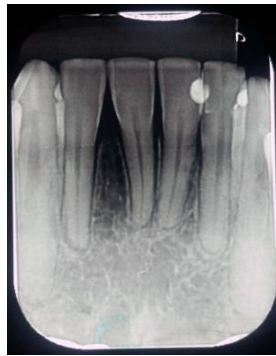

Figura 15: Rx periapical elementos 42/41/31/32

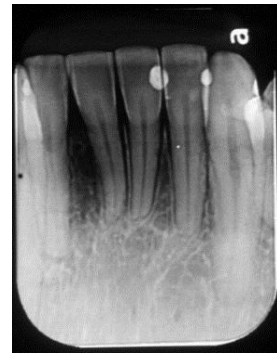


Figura 16: Rx periapical elemento 33

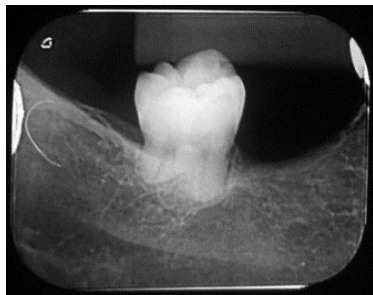


Figura 17: Rx periapical elementos 48/47/46

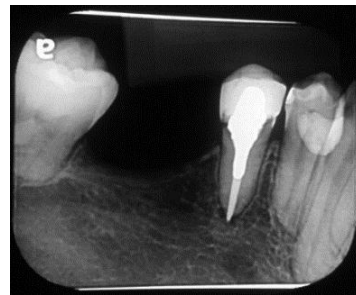


Figura 18: Rx periapical elementos 45/44

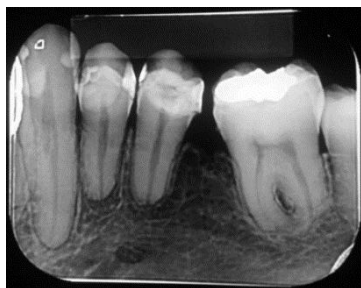

Figura 19: Rx periapical elementos 34/35

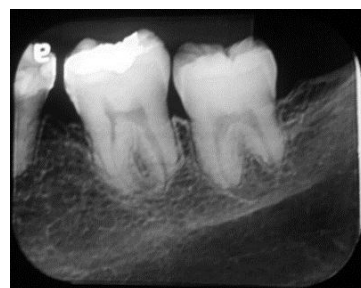

Figura 20: Rx periapical elementos 36/37/38

Um ano após a retirada da aparatologia fixa (2016) foram instalados três implantes ósteointegrados, na região dos elementos 14, 26 e 46.

O último exame radiográfico realizado foi um exame periapical completo em 31/10/2016, no qual foi observado: discreto aumento da reabsorção radicular nos elementos 16, 12, 22, 32, 31, 41, 42, sem modificação do nível de reabsorção, de acordo com a classificação de Levander e Malmgren (1998).

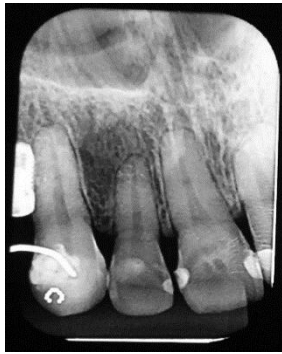

Figura 21: Rx periapical elementos 13/12

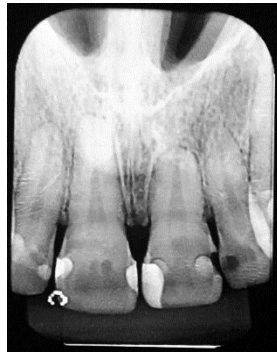


Figura 22: Rx periapical elementos 11/21

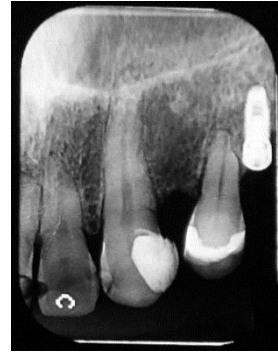

Figura 23: Rx periapical elementos 22/23

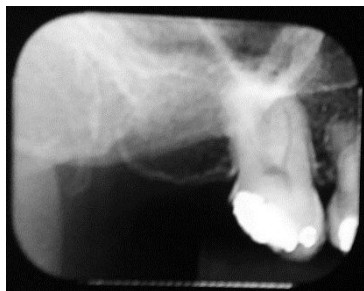

Figura 24: Rx periapical elementos 18/17/16

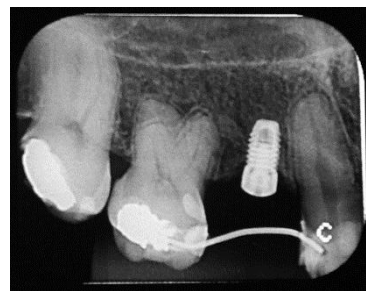


Figura 25: Rx periapical elementos 15/14

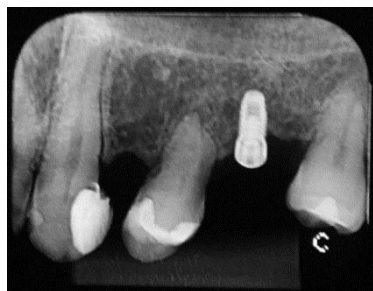

Figura 26: Rx periapical elementos 24/25

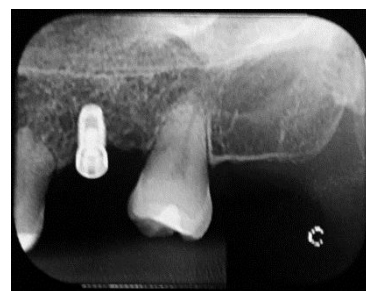


Figura 27: Rx periapical elementos 26/27/28

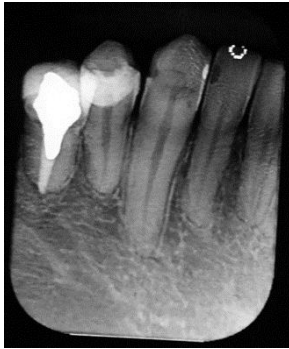

Figura 28: Rx periapical
elemento 43

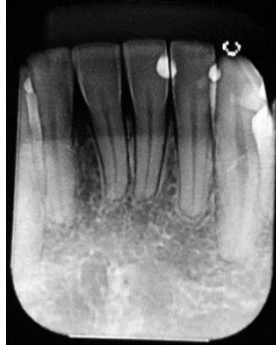

Figura 29: Rx periapical
elementos 42/41/31/32

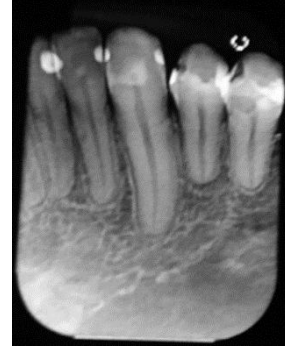

Figura 30: Rx periapical
elemento 33

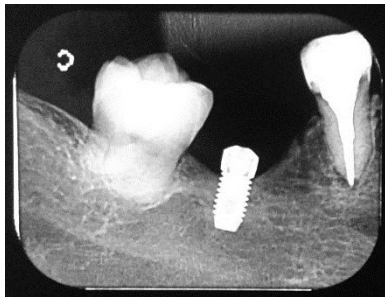


Figura 31: Rx periapical
elementos 48/47/46

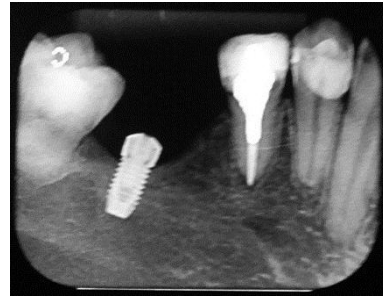


Figura 32: Rx periapical
elementos 45/44

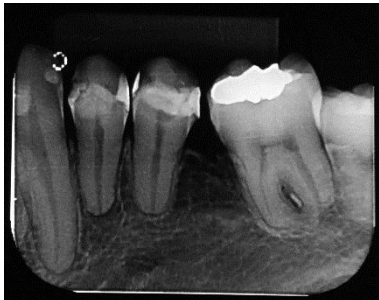

Figura 33: Rx periapical
elementos 34/35

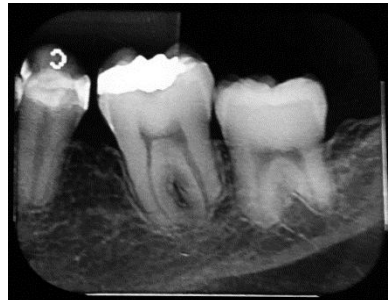

Figura 34: Rx periapical
elementos 36/37/38

Realizou-se exame clínico do paciente no dia 06/04/2017, para avaliação da oclusão, checando as guias nos movimentos de lateralidade e protrusão. Foi detectada interferência oclusal no elemento 22 no movimento de lateralidade para o lado esquerdo e a guia anterior sendo realizada apenas pelos elementos 21 e 32. Chamou-nos a atenção, pois os elementos 22 e 32 tiveram um discreto aumento da

reabsorção. Foi informado ao paciente sobre os sete elementos nos quais foram detectados aumento da reabsorção radicular externa e solicitada radiografia periapical dos mesmos para monitoramento. (Figuras 35 a 37).

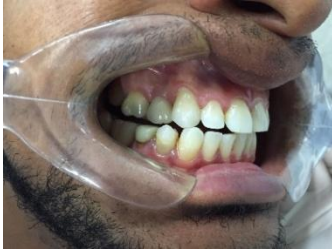

Figura 35: Lateralidade
Direita

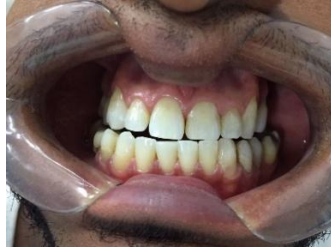

Figura 36: Protrusão

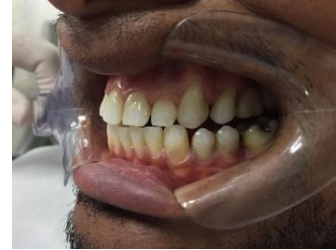

Figura 37: Lateralidade
esquerda

O paciente foi informado da necessidade de um monitoramento dos elementos com reabsorção radicular externa, por radiografia periapical a cada 6 meses, bem como eliminação das interferências oclusais, proporcionando guias adequadas, para estabilização das reabsorções radiculares.

4 DISCUSSÃO

A reabsorção radicular é um fenômeno que ocorre devido a eliminação de tecidos mineralizados da superfície radicular dos dentes (TSUBONO, 2006; JORDÃO, 2012). Pode ser fisiológica, quando se refere a esfoliação dos dentes decíduos e patológica, quando ocorre uma injúria ao ligamento periodontal ou ao tecido pulpar. A reabsorção patológica pode ser inflamatória ou por substituição (NASCIMENTO et al., 2006). O trauma aos tecidos pulpares pode gerar a reabsorção radicular inflamatória interna e a injúria ao ligamento periodontal leva a reabsorção radicular inflamatória externa (TSUBONO, 2006; NASCIMENTO et al., 2006; NEVILLE et al., 2009; JORDÃO, 2012). Quando ocorre ligação do cimento ao osso alveolar, por trauma, ocorre a anquilose alvéolo dentária e a reabsorção por substituição (TSUBONO, 2006; JORDÃO, 2012).

Os principais fatores causadores da reabsorção radicular externa são movimentação ortodôntica excessiva, trauma (NASCIMENTO et al., 2006; NEVILLE et al., 2009; JORDÃO, 2012) infecção, necrose pulpar e periodontal (NASCIMENTO et al., 2006; NEVILLE et al., 2009), além de tumores, clareamento intracoronário de dentes despulpados, inflamação perirradicular, forças oclusais excessivas, pressão por dentes impactados, reimplante dentário, desequilíbrio hormonal, doença óssea de Paget, envolvimento pelo herpes zoster, enxerto de fenda alveolar (NEVILLE et al., 2009) e hábitos orais deletérios (YOUNIS et al., 2008; JORDÃO, 2012).

Na movimentação ortodôntica utilizando força excessiva ocorre obliteração dos vasos sanguíneos e eliminação dos cementoblastos (CONSOLARO; CONSOLARO, 2009; CONSOLARO, 2011), podendo desencadear o processo das reabsorções radiculares (CONSOLARO; MARTINS-ORTIZ, 2004).

Ainda existe certa indefinição por parte de alguns autores com relação a genética atuar como fator etiológico da reabsorção radicular inflamatória externa (CAPELOZZA FILHO; SILVA FILHO, 1998; TSUBONO, 2006; JORDÃO, 2012), entretanto, existem pesquisadores (CONSOLARO, 2002; FURQUIM, 2002; CONSOLARO; MARTINS-ORTIZ, 2004; CONSOLARO; CONSOLARO, 2009) que afirmaram que os genes influenciam na forma como a inflamação é desencadeada e em sua evolução,

Portanto, a reabsorção não depende dos genes e sim dos agentes agressores, que são locais.

O tratamento ortodôntico é um fator agressor local sobre a superfície radicular, ligamento periodontal e osso alveolar que pode provocar reabsorção radicular externa (CONSOLARO; MARTINS-ORTIZ, 2004; TSUBONO, 2006; JORDÃO, 2012).

Para diminuir esse custo biológico do tratamento ortodôntico é imprescindível adequada anamnese, avaliação da oclusão e avaliação radiográfica (CONSOLARO; CONSOLARO, 2009; WHZESINSKI et al., 2012; CRUVINEL, 2012), empregando procedimentos de conduta preventiva, tais como:

- Durante o planejamento do tratamento ortodôntico:

1- Anamnese - Avaliar presença de algum hábito bucal deletério, tais como bruxismo, interposição lingual e onicofagia (YOUNIS et al., 2008; CRUVINEL, 2012), verificar histórico de trauma dentário, reimplantes e tratamentos anteriores (YOUNIS et al., 2008).

2- Realizar radiografia periapical dos incisivos superiores e inferiores, para pacientes adolescentes e exame periapical completo para pacientes adultos (CONSOLARO, 2005; GADBEN et al., 2006), pacientes transferidos e casos de retratamento (COSTA; SANTOS; LOURENÇO JUNIOR, 2002) - Avaliar presença de reabsorção radicular externa (CAPELOZZA FILHO et al., 2002; YOUNIS et al., 2008; CASTRO, 2012; PIKANÇO, 2010), observar morfologia radicular, forma do terço apical, proporção coroa-raíz, morfologia da crista óssea alveolar (CONSOLARO; MARTINS-ORTIZ, 2004; YOUNIS et al., 2008; CASTRO, 2012).

a) Vale ressaltar que reabsorção mínima ou ausência de reabsorção pré-tratamento indica pequeno risco de reabsorção severa ao final do tratamento – mantém-se o planejamento do tratamento ortodôntico. Nos casos de reabsorção severa pré-tratamento indica alto risco de reabsorção extrema ao final do tratamento – necessitando alterações no planejamento (CAPELOZZA FILHO et al., 2002; YOUNIS et al., 2008).

b) Observar presença de fatores negativos - paciente adulto, gravidade da má-occlusão (CAPELOZZA FILHO; SILVA FILHO, 1998), necessidade de exodontia

(KREICH, 2012), necessidade de grandes movimentações dentárias, tracionamento de caninos superiores (TSUBONO, 2006; JORDÃO, 2012).

c) Presença de vários fatores negativos – Aconselhável alteração nos objetivos do tratamento, simplificando-o e alteração na forma de execução dos movimentos. O paciente deve ser informado (CAPELOZZA FILHO; SILVA FILHO, 1998).

- Durante o tratamento ortodôntico:

1- O tratamento deve ser realizado de forma individualizada (CONSOLARO; MARTINS-ORTIZ, 2004), evitando procedimentos associados a maiores riscos de reabsorção (YOUNIS et al., 2008), compatibilizando o uso de forças e movimentos menos agressivos à morfologia radicular e da crista óssea, principalmente quando esses aspectos forem desfavoráveis (COSTA; SANTOS; LOURENÇO JUNIOR, 2002), nos casos de dentes com morfologia de raiz triangular, terço apical em forma de pipeta e principalmente dilaceração, raízes curtas, cristas osseas, romboidais em retangulares (YOUNIS et al., 2008; CASTRO, 2012; PICANÇO, 2010). Ou portadores de doença periodontal (CONSOLARO; MARTINS-ORTIZ, 2004; YOUNIS et al., 2008).

2- Deve ser utilizada força suave e intermitente, com intervalo de 21 dias, com direção favorável sem movimentos de vai e vem (CAPELOZZA FILHO; SILVA FILHO, 1998). A atenção deve ser dada aos movimentos de intrusão, extrusão e torque. Os elásticos intermaxilares, quando forem necessários, deverão ser empregados com cautela (TSUBONO, 2006; JORDÃO, 2012).

3- Após 6 a 9 meses de tratamento (LEVANDER, MALMGREN, 1998) – radiografias periapicais dos incisivos superiores e inferiores– Avaliar presença de reabsorção radicular externa ou aumento da reabsorção existente antes do início do tratamento (CAPELOZZA FILHO et al., 2002; CRUVINEL, 2012).

a) Detectada reabsorção moderada – recomenda-se um período de repouso de 60 a 90 dias, com estabilização da mecânica e utilização de arcos passivos, comunicando ao paciente (CAPELOZZA FILHO et al., 2002; CONSOLARO, 2005, CRUVINEL, 2012). Aumentar intervalo entre as ativações, dobrando o tempo que estava sendo utilizado (CAPELOZZA FILHO; SILVA FILHO, 1998).

b) Detectada reabsorção severa – recomenda-se finalização do tratamento, o mais rápido possível (CRUVINEL, 2012).

4- Controle radiográfico periódico (COSTA; SANTOS; LOURENÇO JUNIOR, 2002; OLIVEIRA JUNIOR; LIMA; LOPES, 2015) – radiografias periapicais dos incisivos superiores e inferiores a cada 6 meses (CONSOLARO, 2005).

- Após a conclusão do tratamento ortodôntico:

1- Avaliar a necessidade de ajuste oclusal (YOUNIS et al, 2013).

2- Verificar se a contenção está passiva (CAPELOZZA FILHO; SILVA FILHO, 1998).

3- Avaliar se os hábitos bucais deletérios foram eliminados (YOUNIS et al, 2013).

Levando em consideração esses procedimentos clínicos de conduta preventiva com relação a reabsorção radicular decorrente do tratamento ortodôntico e aplicando às informações coletadas no caso relatado, detectou-se alguns pontos negativos/negligentes:

- Paciente adulto com perdas dentárias e presumível reabsorção óssea no início do tratamento.

- Ausência de exame periapical completo no início do tratamento.

- Ausência de acompanhamento radiográfico com intervalo de 6 meses, durante o tratamento.

- Utilização dos contensores por um curto tempo (8 meses), por falta de uso do paciente.

- Não foi realizado acompanhamento do tratamento ortodôntico após sua finalização, como também não foram checadas a presença de interferências oclusais e a estabilização da reabsorção radicular.

5 CONCLUSÃO

A reabsorção radicular inflamatória externa é decorrente de um agente agressor local, dentre outros, o tratamento ortodôntico. Para evitá-la o ortodontista deve compatibilizar força e movimentos menos agressivos com a morfologia radicular e da crista óssea alveolar, principalmente quando estes forem desfavoráveis, adotando atitudes clínicas coerentes associadas a um controle radiográfico utilizando radiografias periapicais. Foram detectados fatores negativos/negligentes no caso relatado.

6 REFERÊNCIAS

CAPELOZZA FILHO, L.; BENINCÁ, N.C.M.; SILVA FILHO, O.G.; CAVASSAN, A.O. Reabsorção radicular na clínica ortodôntica: aplicação de um método radiográfico para diagnóstico precoce. **Ortodontia SPO**, São Paulo, v.35, n.2, p.14-26, 2002.

CAPELOZZA FILHO, L.; SILVA FILHO, O.G. Reabsorção radicular na clínica ortodôntica: Atitudes para uma conduta preventiva. **R Dental Press de Ortodon Ortop Facial**, Maringá, v.3, n.1, p.104-26, 1998.

CASTRO, F.C.A. **Reabsorção radicular decorrente da movimentação ortodôntica**. 2009. 24p. Monografia (Especialização em Ortodontia)- Programa de Especialização em Ortodontia do ICS, Núcleo de Anápolis, Anápolis, 2009.

CONSOLARO, A. **Reabsorções dentárias nas especialidades clínicas**. 2 ed. Maringá: Dental Press, 2005.

CONSOLARO, A. Tensão nas áreas de compressão do ligamento periodontal durante o movimento. E os binômios? **Rev. Clin. Ortodon. Dental Press**, Maringá, v.6, n.3, p.107-11, 2007.

CONSOLARO, A. O conceito de reabsorções dentárias ou as reabsorções dentárias não são multifatoriais, nem complexas, controvertidas ou polêmicas! **Dental Press J Orthod**, São Paulo, v. 4, n. 16, p. 19-24, 2011.

CONSOLARO, A.; CONSOLARO, M.F.M.O. A reabsorção Radicular Ortodôntica é inflamatória, os fenômenos geneticamente gerenciados, mas não é hereditariamente transmitida. **R Dental Press Ortodon Ortop Facial**, Maringá, v.14, n.4, p.25-32, 2009.

CONSOLARO, A.; FRANCISCHONE, T.R.G.; FURQUIM, L.Z. As reabsorções radiculares múltiplas ou severas não estão relacionadas a fatores sistêmicos, suscetibilidade individual, tendência familiar e predisposição individual. **Dental Press J Orthod**, São Paulo, v. 1, n. 16, p. 17-21, 2011.

CONSOLARO, A.; MARTINS-ORTIZ, M.A. Em busca de uma causa à parte da ortodontia: Hereditariedade e reabsorção apical em paciente tratados ortodonticamente. Uma análise crítica do trabalho de Harris, Kineret e Tolly. **R Dental Press Ortodon Ortop Facial**, v.9, n.2, p.123-35, 2004.

COSTA, L.F.M.; SANTOS, D.M.; LOURENÇO JÚNIOR, E.T. Avaliação radiográfica do nível de reabsorção radicular e perda óssea alveolar pré e pós-tratamento ortodôntico. **J Bras Ortodon Ortop Facial**, Curitiba, v.7, n.41, p.407-13, 2002.

CRUVINEL, C. **Reabsorção radicular externa em dentes movimentados ortodonticamente**. 2012. 49p. Trabalho de Conclusão de Curso (Graduação em Odontologia) – Faculdade de Pindamonhangaba, FAPI, Pindamonhangaba, 2012.

FERLIN, C.R.; BERTOZ, A.P.M.; OLIVEIRA, D.T.N.; BIGLIAZZI, R.; BERTOZ, F.A. Ocorrência de reabsorção radicular no tratamento ortodôntico: Revisão Crítica da Literatura. **Revista Odontológica de Araçatuba**, Araçatuba, v. 35, n.2, p.37-40, 2014.

FURQUIM, L.Z. **Perfil endocrinológico de pacientes ortodônticos com e sem reabsorções dentárias**. 2002. 310p. Tese (Doutorado em Odontologia)- Faculdade de Odontologia de Bauru, Universidade de São Paulo, Bauru, 2002.

GADBEN, J.M.A.; RIBEIRO, A.; GENEROSO, R.; ARMOND, M.C.; MARQUES, L.S. Avaliação radiográfica periapical dos níveis de reabsorção radicular de incisivos superiores após tratamento ortodôntico. **Arquivos em Odontologia**, Belo Horizonte, v.42, n.4, p.257-336, 2006.

GANDA, A.M.F.; MAZZIEIRO, E.T.; BATISTA, C.H.T. Mecânicas ortodônticas e reabsorções radiculares. **Revista de Odontologia da Universidade Cidade de São Paulo**, São Paulo, v. 2, n. 21, p. 169-78, 2009.

JORDÃO, I. Reabsorção radicular – **Repercussões no tratamento ortodôntico**. 2012. 94p. Dissertação (Mestrado em Ortodontia e Cirurgia Ortognática). Faculdade de Medicina, Universidade do Porto, Portugal, 2012.

KREICH, E.M. **Avaliação de reabsorções radiculares apicais externas decorrentes de movimentação ortodôntica em radiografias periapicais com registro a posterior**. 2012. 67p. Tese (Doutorado em Biopatologia Bucal)- Faculdade de Odontologia, Universidade Estadual de São Paulo, São José dos Campos, 2012.

LEVANDER, E.; MALMGREN, O. Evaluation of the risk of root resorption during orthodontic treatment: a study of upper incisors. **Eur J Orthod**, England, v.10, n.1, p. 30-8, 1998.

NASCIMENTO, G.J.F.; EMILIANO, G.B.G.; SILVA, I.H.M.; CARVALHO, R.A.; GALVÃO, H.C. Mecanismo, classificação e etiologia das reabsorções radiculares. **R.Fac. Odontol. Porto Alegre**, Porto Alegre, v.47, n.3, p.17-22, 2006.

NEVILLE, B.W.; DAMM, D.D.; ALLEN, C.M.; BOUQUOT, J.E. **Patologia Oral e Maxilofacial**, 3ed. Rio de Janeiro: Elsevier. 2009.

OLIVEIRA JUNIOR, J.D.A.; LIMA, K.J.R.S.; LOPES, F.F. Avaliação das reabsorções radiculares durante o tratamento ortodôntico. **OrtodontiaSPO**, São Paulo, v.48, n.2, p.129-33, 2015.

PICANÇO, G.V. **Fatores de predisposição à reabsorção radicular externa severa associada ao tratamento ortodôntico**. 2010. 124p Dissertação (Mestrado em Odontologia – Ortodontia)- Faculdade Ingá, UNINGÁ – Unidade de Ensino Superior Ingá, Maringá, 2010.

RAVANELLI, F.; BORSATO, L.A. **A importância do diagnóstico de reabsorção dentária radicular para o tratamento ortodôntico.** 16p. Universidade Tuiti do Paraná. Curitiba, 2013.

SANTOS, E.C.A.; LARA, T.S.; ARANTES.F.M.; COCLETE, G.A.; SILVA, R.S. Análise radiográfica computadorizada das reabsorção radicular apical após a utilização de duas técnicas ortodônticas. **R Dental Press Ortodon Ortop Facial.** Maringá, v.12, n.1, p.48-55, 2007.

TSUBONO, A.K. **Estudo da reabsorção radicular externa associada ao tratamento ortodôntico.** 2006. 61p. Trabalho de Conclusão de Curso (Especialização em Ortodontia) – Faculdade de Ciência da Saúde, Universidade de Marília, Marília, 2006.

YOUNIS, M.; IRALA, L.E.D.; SOARES, R.G.; SALLES, A.A. Ortodontia frente às reabsorções apicais prévias ou posteriores ao tratamento. **Revista de Endodontia Pesquisa e Ensino Online,** Santa Maria, v.4, n.8, p.1-9, 2008.

WELTMAN, B. V.I.G, K.W.; FIELDS, H.W.; SHANKER, S.; KAIZAR, E.E. Root resorption associated with orthodontic tooth movement: a systematic review. **Am J Orthod Dentofacial Orthop,** United States, v.137, n.4, p.462-76, 2010.

WRZESINSKI, S.; FREITAS, K.M.S.; CANÇADO, R.H.; VALARELLI, F.P.; OLIVEIRA, R.C.G.; OLIVEIRAR.C.G.; LOLLI, L.F. Reabsorção radicular externa com uso de aparelho ortodôntico. **Uningá,** Maringá, n.31, p. 169-83, 2012.

APÊNDICE A: Entrevista com paciente

Paciente: Geerson Silva Damasceno

Data de Nascimento: 27/03/1988

Entrevista realizada dia 14/11/2016

- 1- Com qual idade iniciou o tratamento ortodôntico? E que retirou o aparelho ortodôntico fixo?
Iniciou com 20 anos. Retirou com 26 anos
- 2- Quanto tempo durou o tratamento?
6 anos de tratamento
- 3- Qual a documentação inicial realizada?
Radiografias panorâmicas
- 4- Qual era a frequência das consultas?
1 vez ao mês
- 5- Iniciou o tratamento com aparatologia fixa?
Sim
- 6- Tem conhecimento sobre a técnica ortodôntica e prescrição dos braquetes empregadas em seu tratamento?
Não
- 7- Fez radiografias durante o tratamento? Quais? Quando?
Não
- 8- Tem histórico de trauma em algum dente?
Não se lembra de nenhum trauma em dentes.
- 9- Tem alguma alteração sistêmica? Faz uso de algum medicamento?
Quando criança, bronquite crônica.
Atualmente faz uso de remédio p/ hipertensão
- 10- Havia finalizado o tratamento ortodôntico quando removeu o aparelho fixo?
Fez Rx panorâmica e periapical p/ implantes e foi detectada a reabsorção radicular. Por esse motivo removeu o aparelho fixo, por recomendação do implantodontista.

11- Quando foi detectada a reabsorção radicular externa, o dentista te informou?

Sim, foi informado.

12- Retirou o aparelho fixo devido a reabsorção radicular?

Sim.

13- Detectado a reabsorção, foi realizada alguma alteração no planejamento do tratamento?

Sim. Foi suspenso o tratamento.

14- Tem algum hábito oral deletério, tais como bruxismo, onicofagia, colocar objetos na boca?

Tem hábito de colocar objetos na boca.

15- Faz uso de alguma contenção ortodôntica?

Faz uso de contenção superior e inferior,
removíveis, por 8 anos.

16- Quando foi o último exame radiográfico realizado? Está fazendo algum acompanhamento clínico e radiográfico?

Último exame radiográfico em outubro de 2016.

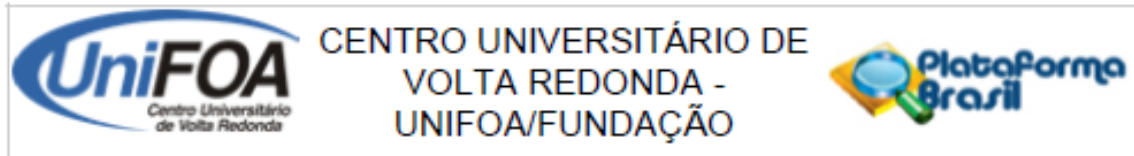Instalou 3 implantes há 1 ano e meio e
depois passou a realizar Rx panorâmica e periapicais
de 6 em 6 meses.

No fim, Dra Rony prescreve semáfora terapêuticos /
impede continuidade da reabsorção radicular e
auxilia na osteointegração dos implantes: Calceos
carbonica + calceos phosphorica + calceos fluorica 6CH e 9CH

Assinatura do paciente



ANEXO A: Parecer Consubstanciado do CoEPs



PARECER CONSUBSTANCIADO DO CEP

DADOS DO PROJETO DE PESQUISA

Título da Pesquisa: FATORES DE RISCO PARA REABSORÇÃO RADICULAR ASSOCIADOS AO TRATAMENTO ORTODÔNTICO: CONDUTA PREVENTIVA

Pesquisador: Roberta Mansur Caetano

Área Temática:

Versão: 2

CAAE: 58195816.5.0000.5237

Instituição Proponente: FUNDACAO OSWALDO ARANHA

Patrocinador Principal: Financiamento Próprio

DADOS DO PARECER

Número do Parecer: 1.715.568

Apresentação do Projeto:

O trabalho analisa a ocorrência da reabsorção radicular associando a algumas características anatômicas, como a morfologia radicular e da crista óssea que devem ser observadas radiograficamente na época do planejamento ortodôntico para realizar os movimentos dentários de forma cuidadosa.

Objetivo da Pesquisa:

O objetivo desse trabalho será avaliar os fatores de riscos e estabelecer procedimentos preventivos.

Avaliação dos Riscos e Benefícios:

Risco: não há

Benefícios: aumentar o conhecimento dos leitores e pesquisadores sobre o assunto.

Comentários e Considerações sobre a Pesquisa:

É importante para a formação acadêmica dos alunos bem como atualizar os conhecimentos sobre o assunto abordado.

Endereço: Avenida Paulo Erlei Alves Abrantes, nº 1325
Bairro: Prédio 03, Sala 05 - Bairro Três Poços **CEP:** 27.240-560
UF: RJ **Município:** VOLTA REDONDA
Telefone: (24)3340-8400 **Fax:** (24)3340-8404 **E-mail:** coeps@foa.org.br



Continuação do Parecer: 1.715.568

Considerações sobre os Termos de apresentação obrigatória:
 não há.

Recomendações:
 Não há.

Conclusões ou Pendências e Lista de Inadequações:
 Toda as pendências foram corrigidas.

Considerações Finais a critério do CEP:

Este parecer foi elaborado baseado nos documentos abaixo relacionados:

Tipo Documento	Arquivo	Postagem	Autor	Situação
Informações Básicas do Projeto	PB_INFORMAÇÕES_BÁSICAS_DO_P ROJETO_756933.pdf	14/08/2016 10:54:07		Aceito
Projeto Detalhado / Brochura Investigador	Projetodepesquisa.doc	14/08/2016 10:53:30	Roberta Mansur Caetano	Aceito
Outros	FOLHA_DE_ROSTO_ROBERTA_MAN SUR_FATORES_ASSINADA.pdf	29/07/2016 13:38:09	Ana Carolina Gioseffi	Aceito
Folha de Rosto	folhaderostoassinada.pdf	10/07/2016 17:42:09	Roberta Mansur Caetano	Aceito
Outros	usoimagem.docx	10/07/2016 17:36:36	Roberta Mansur Caetano	Aceito
TCLE / Termos de Assentimento / Justificativa de Ausência	TCLE2.docx	10/07/2016 17:35:53	Roberta Mansur Caetano	Aceito
TCLE / Termos de Assentimento / Justificativa de Ausência	TCLE.docx	10/07/2016 17:31:18	Roberta Mansur Caetano	Aceito

Situação do Parecer:
 Aprovado

Necessita Apreciação da CONEP:
 Não

VOLTA REDONDA, 06 de Setembro de 2016

Assinado por:
Sérgio Elias Vieira Cury
 (Coordenador)

Endereço: Avenida Paulo Erlei Alves Abrantes, nº 1325
Bairro: Prédio 03, Sala 05 - Bairro Três Poços CEP: 27.240-560
UF: RJ **Município:** VOLTA REDONDA
Telefone: (24)3340-8400 **Fax:** (24)3340-8404 **E-mail:** coeeps@foa.org.br