

FUNDAÇÃO OSWALDO ARANHA
CENTRO UNIVERSITÁRIO DE VOLTA REDONDA
CURSO DE GRADUAÇÃO EM ODONTOLOGIA
TRABALHO DE CONCLUSÃO DE CURSO

ANA JÚLIA RAMPE PEREIRA

LIZ CLARO REIS

VICTÓRIA CRISTINA SCATULINO DAVILA

**A ATUAÇÃO DA ORTODONTIA NA PREVENÇÃO E NO
TRATAMENTO DA SÍNDROME DA APNEIA OBSTRUTIVA DO SONO**

VOLTA REDONDA

2024

FUNDAÇÃO OSWALDO ARANHA
CENTRO UNIVERSITÁRIO DE VOLTA REDONDA
CURSO DE GRADUAÇÃO EM ODONTOLOGIA
TRABALHO DE CONCLUSÃO DE CURSO

**A ATUAÇÃO DA ORTODONTIA NA PREVENÇÃO E NO
TRATAMENTO DA SÍNDROME DA APNEIA OBSTRUTIVA DO SONO**

Monografia apresentada ao Curso de Odontologia do Centro Universitário de Volta Redonda, como requisito parcial para obtenção do título de Bacharel em Odontologia.

Alunos: Ana Júlia Rampe Pereira

Liz Claro Reis

Victória Cristina Scatulino Davila

Orientadora: Paula Chagas Silva de Oliveira

Coorientador: Fernanda de Assis Baião M. Pereira

VOLTA REDONDA

2024

FICHA CATALOGRÁFICA

Bibliotecária: Alice Tacão Wagner - CRB 7/RJ 4316

P436a Pereira, Ana Júlia Rampe

A atuação da ortodontia na prevenção e no tratamento da Síndrome da Apneia Obstrutiva do Sono. / Ana Júlia Rampe Pereira; Liz Claro Reis; Victoria Cristina Scatulino Davila. – Volta Redonda: UniFOA, 2024. 30 p. II

Orientador (a): Profa. Me. Paula Chagas Silva de Oliveira

Coorientador (a): Profa. Fernanda de Assis Baião Miranda Pereira

Monografia (TCC) – UniFOA / Curso de Odontologia, 2024.

1. Odontologia - TCC. 2. Apneia - ortodontia. 3. Sono. I. Oliveira, Paula Chagas Silva de. II. Pereira, Fernanda de Assis Baião Miranda. III. Centro Universitário de Volta Redonda. IV. Título.

CDD 617.6

FOLHA DE APROVAÇÃO

Trabalho de Conclusão do Curso intitulado: A atuação do Odontólogo na
Prevenção e no tratamento do síndrome do apnéia
obstrutiva do sono.

Elaborado por Alexandre Rompe Peres, Liz Cassia, Victória
Artur Salgueiro Gomes

E apresentado publicamente perante a Banca Avaliadora, como parte dos requisitos para conclusão do Curso de Odontologia do UniFOA.

Aprovado em 07 de junho de 2014

Banca Avaliadora:

Paulo
Prof. Orientador Paulo Augusto Melo de Azevedo
titulação: Mestre, docente do UniFOA

Fernanda de Souza Pereira
Prof. Avaliador Fernanda de Souza Pereira
titulação: Mestre, docente do UniFOA

Stanislava Pivovarov
Prof. Avaliador Stanislava Pivovarov
titulação: doutora, docente do UniFOA

DEDICATÓRIA

“Dedico essa monografia primeiramente a Deus por me permitir viver esse momento, dedico também especialmente ao meu filho, que me acompanhou durante grande parte da minha trajetória acadêmica, me encorajando sempre e me incentivando a nunca desistir. Em dedicatória também aos meus pais, meus avós, ao meu amor, ao meu irmão e a todos que de alguma forma contribuíram para essa grande realização. O apoio do nosso trio e da nossa banca, também foram essenciais para que pudéssemos desenvolver e concluir o trabalho com êxito.”

Ana Júlia Rampe

“Sou muito grata a Deus por me permitir concluir essa etapa, em especial dedico a minha família que sempre me apoiou e não me deixou desistir, dedico a minha mãe Denilde por sempre acreditar em mim mesmo em momentos que eu mesma não acreditei e sempre esteve ao meu lado sorrindo e chorando, ao meu pai Olímpio que faz o possível e o impossível por mim e me proporcionou realizar tudo isso, ao meu irmão Leonan que sempre esteve do meu lado me incentivando a ser o que eu quisesse ser, ao meu namorado Mateus que também sempre esteve do meu lado me dando força e apoio, ao meu trio Ana Júlia e Victória que mesmo nos momentos mais difíceis não soltamos a mão uma da outra e por último mas não menos importante a nossa orientadora Paula que também sempre esteve conosco, nos dando palavras de apoio”

Liz Claro

“Dedico esse trabalho primeiramente a Deus por me dar capacidade de estar concluindo essa etapa da minha vida, a minha mãe Vânia por todo seu esforço e por estar sempre ao meu lado me ajudando e incentivando, ao meu pai Ariosto por sempre ter acreditado e ter tido orgulho de mim, as minhas irmãs Isabella e Juliana por me darem apoio sempre que preciso, a minha tia Lídia por ter me apresentado ao mundo da odontologia e me dar todo o suporte e oportunidade durante esses anos, ao meu trio Liz e Ana Júlia por termos nos ajudado e apoiado ao longo desse trabalho e de todo o curso e a nossa banca, especialmente a professora Paula por ter nos ajudado a concluir esse trabalho com excelência.”

Victória Scatulino

AGRADECIMENTOS

Agradecemos primeiramente a Deus por nos dar a oportunidade de estarmos finalizando essa etapa tão importante na nossa graduação, agradecemos também a nossa família por estar sempre do nosso lado nos apoiando e motivando todos os dias nos momentos difíceis e também nos momentos de felicidade e conquista, agradecemos a nossa banca e principalmente a professora Paula por nos ajudar a concluir com excelência esse trabalho e acreditar em nós. E por último, mas não menos importante, agradecemos umas às outras por nesse período nos ajudarmos, nos entendermos e nos apoiarmos em cada dificuldade e sempre acreditarmos em nós mesmas.

EPIGRAFE

“Beleza é poder, um sorriso é a sua espada”

(John Ray)

RESUMO

A Síndrome da Apneia Obstrutiva do Sono (SAOS) é uma alteração respiratória recorrente durante o período de sono do indivíduo que se caracteriza por interrupções dos ciclos respiratórios por um curto espaço de tempo. O ronco é o principal indício apresentado por pacientes com a SAOS, assim como sonolência e humor alterado durante o dia decorrentes do cansaço, redução de memória, alterações cognitivas, engasgos e inquietação durante o sono. Como consequência, há a redução da qualidade de vida da pessoa acometida pela síndrome, decorrente das complicações que podem ser causadas. O uso dos dispositivos intra-orais, sendo os dispositivos de retenção lingual, de avanço mandibular e o elevador de palato mole, como tratamento paliativo da Síndrome da Apneia Obstrutiva do Sono vem sendo cada vez mais optado principalmente em pacientes que não queiram se submeter a cirurgias e também aos que não se adaptam ao uso do aparelho de terapia de pressão positiva continuada, o CPAP. O objetivo desse estudo foi realizar uma revisão bibliográfica analisando como a ortodontia pode prevenir identificar, intervir e tratar a Síndrome da Apneia Obstrutiva do Sono (SAOS) e suas consequências.

Palavras-chave: Apneia, Sono, Dentista.

ABSTRACT

Obstructive Sleep Apnea Syndrome (OSAS) is a recurrent respiratory disorder during the individual's sleep period that is characterized by interruptions in respiratory cycles for a short period of time. Snoring is the main sign presented by patients with OSAS, as well as drowsiness and altered mood during the day resulting from tiredness, reduced memory, cognitive changes, choking and restlessness during sleep. As a consequence, there is a reduction in the quality of life of the person affected by the syndrome, resulting from the complications that can be caused. The use of intra-oral devices, such as lingual retention devices, mandibular advancement devices and soft palate elevator, as a palliative treatment for Obstructive Sleep Apnea Syndrome has been increasingly opted, especially in patients who do not want to undergo surgeries and also those who do not adapt to the use of the continuous positive pressure therapy device, CPAP. The objective of this study was to carry out a literature review analyzing how orthodontics can prevent, identify, intervene and treat Obstructive Sleep Apnea Syndrome (OSAS) and its consequences.

Keywords: Apnea, Sleep, Dentist.

LISTA DE FIGURAS

Figura 1 Língua anteriorizada durante o uso de aparelho retentor de língua	18
Figura 2 Dispositivo elevador de palato mole.....	18
Figura 3 Exemplo de MAD titulável.....	19
Figura 4 Fotografia em oclusão de frente inicial - mordida aberta anterior e desvio da linha média inferior para o lado esquerdo	19
Figura 5 Fotografia em oclusão do lado direito inicial - Classe III de Angle e de caninos e sobressaliência aumentada	20
Figura 6 Fotografia em oclusão do lado esquerdo inicial - Classe I de Angle e Classe II de caninos e sobressaliência aumentada	20
Figura 7 Telerradiografia frontal inicial - Desvio mandibular para o lado esquerdo	20
Figura 8 Radiografia panorâmica inicial – presença dos terceiros molares impactado e tratamento endodôntico do dente 11	21
Figura 9 Fotografia em oclusão de frente pré-operatória e antes de incluir o dente 11 no tratamento	21
Figura 10 Fotografia em oclusão do lado direito final – Classe I de Angle e de caninos e sobremordida e sobressaliência adequadas	22
Figura 11 Fotografia em oclusão de frente final – sobremordida adequada e linhas médias coincidentes	22
Figura 12 Fotografia em oclusão do lado esquerdo final – Classe I de Angle e de caninos e sobremordida e sobressaliência adequadas	23

LISTA DE SIGLAS E ABREVIATURAS

SAOS - Síndrome da apneia obstrutiva do sono

AOS - Apneia obstrutiva do sono

VAS - Vias aéreas superiores

PSG - Polissonografia

AIOS - Aparelhos intraorais

DRL - Dispositivos de retenção da língua

AO - Aparelho oral

DROS – Distúrbios respiratórios obstrutivos do sono

CPAP- Terapia de pressão positiva continuada

TC - Tomografia computadorizada

Et al e colaboradores

SUMÁRIO

1 INTRODUÇÃO	12
2 REVISÃO DE LITERATURA	14
2.1 Definição de Síndrome da Apneia Obstrutiva do Sono	14
2.2 Sinais e Sintomas	14
2.3 Classificações (Central, Obstrutiva e Mista)	15
2.4 Diagnóstico	15
2.5 Tratamento	17
2.6 Caso clínico.....	19
2.7 Sucessos e insucessos	23
3 METODOLOGIA	25
4 DISCUSSÃO	26
5 CONCLUSÃO	29
6 REFERÊNCIAS	30

1 INTRODUÇÃO

Sendo um distúrbio respiratório comum, a apneia obstrutiva do sono é observada quando ocorrem esforços inspiratórios ineficientes devido a obstrução dinâmica e repetitiva da faringe durante o sono, tendo como resultado pequenas pausas respiratórias, acompanhadas ou não de dessaturação de oxigênio (MAAHS; ALMEIDA, 2017).

O sono é cada vez mais notado como um componente essencial ao desenvolvimento saudável e da saúde em geral. Dormir o insuficiente à noite está associado à sonolência e fadiga diurna, mau humor e outros problemas de saúde (CHAPUT; DUTIL; SAMPASA-KANYINGA, 2018).

Cerca de um terço da vida humana é ocupada pelo fenômeno fisiológico denominado sono, no qual ocorrem diversas regulações essenciais ao funcionamento dos sistemas corporais, tendo como principais impactos alterações cardiovasculares, metabólicas e cognitivas causadas decorrentes do sono deficiente (HADDAD; GREGÓRIO, 2023).

A aprendizagem e a memória estão diretamente relacionadas ao sono uma vez que a consolidação destas ocorrem durante o período em que o indivíduo dorme, em contrapartida a fragmentação do sono interfere e até mesmo impede a memorização de conhecimentos. Dentre os estágios do sono normal, estão o Sono REM (que ocorrem movimentos periódicos rápidos dos olhos) e o Sono NREM (subdivididos nos estágios 1, 2, 3 e 4) e é de extrema importância a alternância entre esses estágios em um ciclo de sono completo para consolidação de memórias e habilidades (MAAHS; ALMEIDA, 2017).

Nota-se, portanto, que, dormir bem é fundamental a vida saudável, assim como fortalece a qualidade de vida podendo auxiliar diretamente na longevidade do paciente, entretanto distúrbios respiratórios obstrutivos do sono (DROS), como a apneia obstrutiva do sono, comprometem esses processos (BOMFIM, 2019).

O diagnóstico e tratamento devem ser efetuados previamente para diminuir as decorrências corporais e no sistema estomatognático, visando crescimento e desenvolvimento adequados, além de melhorar alterações neurocognitivas, cardiovasculares, metabólicas e a interação social (MAAHS; ALMEIDA, 2017).

O objetivo desse estudo foi realizar uma revisão bibliográfica analisando como a ortodontia pode prevenir, identificar, intervir e tratar a Síndrome da Apneia Obstrutiva do Sono (SAOS) e suas consequências.

2 REVISÃO DE LITERATURA

2.1 Definição de Síndrome da Apneia Obstrutiva do Sono

A apneia obstrutiva do sono (AOS) ocorre quando há episódios recorrentes de falhas das vias aéreas superiores e sua obstrução durante o sono associada a dessaturação de oxigênio ou não (RUNDO, 2019).

A SAOS é uma alteração respiratória duradoura que se intensifica com o passar do tempo, resultando em preocupantes repercussões sistêmicas. Caracterizada por episódios repetitivos da obliteração da região faríngea causada pelo posicionamento indevido da língua. Como resultado desse fenômeno ocorrem episódios de apneia e/ou hipopneia, sendo a primeira definida pela interrupção total da respiração e a segunda pela diminuição significativa do fluxo respiratório durante o sono do paciente. A tentativa de esforços inspiratórios eficazes persiste até o momento em que ocorre a baixa do nível de oxigênio no sangue e o indivíduo acorda, levando então a liberação total das vias aéreas superiores (VAS), a ocorrência desse fato pode se repetir por inúmeras vezes em uma noite de sono. Como fatores agravantes podem ser pontuados o aumento da idade e do peso (POLUHA, 2015).

2.2 Sinais e Sintomas

O quadro clínico da apneia obstrutiva do sono pode evidenciar diversas queixas, tendo o ronco como principal sintoma, porém apresentando também pausas respiratórias, sonolência diurna excessiva, alterações cognitivas (déficit de concentração e memória) e alterações do humor (HADDAD et al., 2023).

A sonolência excessiva diurna, risco de acidentes de trabalho e de trânsito e doenças cardiovasculares, são algumas outras consequências (CHAVES JUNIOR; BRUIN, 2011).

As principais causas funcionais estão associadas à obesidade, o que aumenta a probabilidade do colapso da faringe, devido à diminuição da compensação muscular e a ausência de reflexos protetores da faringe durante o sono (CAVADAS, 2020).

A SAOS tem como principal causa a hipertrofia de adenoides e tonsilas palatinas, geralmente acomete mais os homens em comparação às mulheres, também é frequente em crianças, devido a combinação de hipertrofia de tecidos moles, alterações da morfologia craniofacial, problemas neuromusculares e a obesidade (MAAHS; ALMEIDA, 2017).

2.3 Classificações (Central, Obstrutiva e Mista)

A SAOS podem ser classificadas como central, obstrutiva e mista. É classificada como central quando, caracterizada pela interrupção do fluxo respiratório, sem os movimentos respiratórios por pelo menos 10 segundos, ou seja, ausência de comando neurológico central para que ocorra a respiração (POLUHA, 2015).

A Obstrutiva, é definida por episódios repetitivos de interrupção da respiração devido a obstrução completa ou parcial das vias aéreas superiores durante o sono (BRENNER; DORT, 2019).

A mista, envolve a diminuição do controle respiratório e a obstrução das vias aéreas. A apneia obstrutiva é a de maior prevalência entre as três (POLUHA, 2015).

A gravidade é definida como leve quando a apneia ocorre 5 a 15 vezes por noite durante o sono. Se houver pelo menos 15 a 30 casos, o nível é considerado moderado. Os graus definidos como graves quando ocorrem 30 ou mais casos (POLUHA et al., 2015).

2.4 Diagnóstico

As queixas de ronco, relato de paradas respiratórias e sonolência excessiva, fazem parte da detalhada anamnese realizada no exame clínico. No exame físico observa-se medidas como a circunferência do pescoço, o índice de massa corporal, pressão arterial e análise sistemática das vias aéreas superiores. O exame de diagnóstico padrão para análise dos distúrbios respiratórios do sono, é o polissonográfico de noite inteira, que é feito em centros de estudos dos distúrbios do

sono e é eficiente para detectar a seriedade e o tipo de apneia (POLUHA; STEPHANELI; TERADA, 2015).

O exame de polissonografia (PSG) é realizado com a observação de seis horas, com o controle mínimo dos parâmetros de eletroencefalograma, eletro-oculograma, eletromiograma da região mentoniana e de membros inferiores, fluxo aéreo nasal e oral, registo de pressão nasal, registo do movimento torácico e abdominal, eletrocardiograma, oximetria de pulso, registo de ronco e registro da posição corporal (CHAVES JUNIOR et al., 2011).

A cefalometria é o exame radiográfico de compreensível análise, pois contribui na identificação de sítios obstrutivos faríngeos, na verificação do espaço posterior das vias aéreas superiores, da dimensão do palato mole, localização do osso hioide e visualização do padrão de crescimento posição da maxila e da mandíbula, além de entregar uma visão bidimensional. Os aparelhos intrabucais podem gerar alterações na posição de estruturas dento-esqueléticas, por isso, a cefalometria é importante para os pacientes que necessitem de cirurgia ortognática (POLUHA; STEPHANELI; TERADA, 2015).

A Tomografia Computadorizada (TC) é um exame que possibilita a avaliação dos tecidos duros e moles da região da cabeça e pescoço, sendo assim auxilia no diagnóstico da SAOS, uma vez que fornece com precisão anormalidades anatômicas presentes na região das vias aéreas superiores. (ZINSLY et. al 2010).

Quando o paciente acometido pela SAOS é avaliado, a análise de vias aéreas superiores é indispensável, por ocorrer variações na localização da obstrução, com isso as estruturas avaliadas no exame são principalmente, a língua, a mandíbula, o palato mole, gordura do espaço parafaríngeo, a altura do osso hioide, a parede faríngea e as medidas volumétricas das vias aéreas superiores. (STRAUSS; BURGOYNE, 2008)

2.5 Tratamento

O tratamento da SAOS é multidisciplinar e visa melhorar a qualidade de vida do paciente sem proporcionar efeitos colaterais ou riscos. Normalizando a respiração durante o sono, sessando a sonolência diurna alta e as mudanças neuropsíquicas e cardiovasculares (POLUHA; STEPHANELI; TERADA, 2015).

Com notável melhora nos casos de pacientes acometidos pela SAOS, atualmente dentistas vêm optando pelo tratamento através do uso de dispositivos intra-orais, principalmente em casos que o indivíduo não queira se submeter à cirurgias. Dentre as diversas vantagens dos aparelhos intra-orais pode-se destacar a praticidade, fácil higienização e também possuem várias opções para elaborar um plano de tratamento efetivo e que apresente prognóstico favorável ao caso. Estes dispositivos estão indicados para o tratamento desde o ronco primário até mesmo em casos graves da Síndrome da Apneia Obstrutiva do Sono (DEKON; GOIATO; AMARAL, 2015).

Os aparelhos intraorais (AIOS) são um tipo de intervenção odontológica paliativa para pacientes acometidos e SAOS. Os removíveis, usados ao decorrer do sono, são feitos de forma individual seguindo a anatomia e são bem aceitos pelos pacientes. Agem desde o tracionamento direto da língua até o controle da posição da mandíbula, ampliando o volume das vias aéreas superiores, mudando a localização do hióide e a tonicidade muscular, e quando utilizados de forma correta, ocorre a eliminação parcial ou total do ronco e da SAOS (INVEST, 2012).

Elevadores de palato mole, dispositivos de retenção da língua (DRL) e dispositivos de avanço mandibular são os três tipos de aparelho intraoral (AO) ortodôntico aconselhados para o tratamento de SAOS (GUIMARAES et al., 2017; BEHRENTS et al., 2019).

Pacientes que são edêntulos totais, edêntulos parciais, que utilizam prótese total, com língua volumosa e grau de protrusão mandibular inadequada, não tem indicação para utilizar o aparelho de avanço mandibular, então utilizam os retentores de língua (Figura 1). Esse aparelho intraoral mantém a língua anteriorizada, projetando-a para fora da boca, por haver um bulbo na região anterior. Essa protrusão

da língua gerada pelo aparelho é o que expande o volume das vias aéreas superiores, além de aumentar a atividade do músculo genioglosso, podendo ser uma condição importante para a diminuição do ronco e das apneias. O dispositivo deve ser recomendado em casos selecionados, preferencialmente em casos de ronco primário e, eventualmente, para SAOS leve, pois o uso do aparelho retentor de língua aponta ter uma adesão menor para os pacientes do que o uso com aparelho de avanço mandibular (CHAVES JUNIOR et al., 2017).

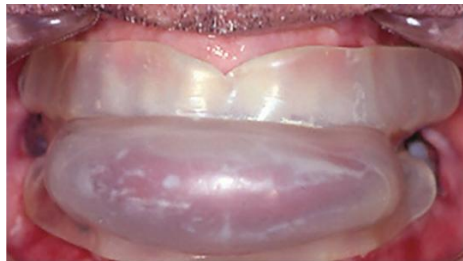

Figura 1 – Língua anteriorizada durante o uso de aparelho retentor de língua

Fonte: Chaves Junior et al., 2017

O aparelho intraoral elevador de palato mole (Figura 2) é indicado somente para ronco primário. Atuam pressionando e elevando o palato para impedir a queda da úvula em direção à orofaringe, mas atualmente está em desuso por motivo de náuseas e desconforto gerado aos pacientes (CHAVES JUNIOR et al., 2017). De acordo com o estudo realizado por Moure, Migliavacca e Araújo em 2013, os elevadores de palato mole desobstruem as vias aéreas por meio da elevação do palato mole, estes são confeccionados com resina acrílica e ganchos de Adams (Moure, Migliavacca e Araújo, 2013).

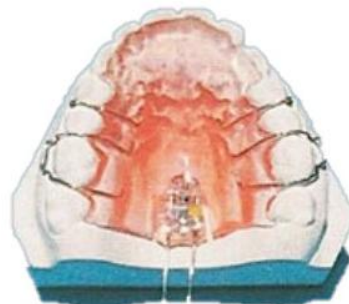


Figura 2 - Dispositivo elevador de palato mole

Fonte: adaptado de Moure, Migliavacca e Araújo, 2013

Os reposicionadores mandibulares (Figura 3) podem ser rígidos ou flexíveis, com oclusal total coberta ou não, feito em avanço com movimento único ou

progressivamente. São os aparelhos mais indicados no tratamento da SAOS, pois aumentam o volume das vias aéreas superiores através do avanço mandibular (NABARRO et al., 2008). Os aparelhos de avanço mandibular visam garantir que a mandíbula fique em posição avançada enquanto o indivíduo dorme, proporcionando aumento transitório do espaço faríngeo durante o uso do aparelho, dessa forma reduzindo obstruções (Faber, Faber e Faber, 2019).



Figura 3 – Exemplo de MAD titulável

Fonte: Adaptado de Faber, Faber e Faber, 2019

Para fabricar o AO é necessário efetuar fotografias, moldes dentários, radiografia periapical e Cefalometria (CONLEY, 2015).

2.6 Caso clínico

Maahs et al. em 2020 relataram um caso no qual uma paciente do sexo feminino, com 19 anos a procurou para um tratamento ortodôntico devido à queixa de “desalinhamento dentário”, relatando que dormia com a boca aberta e apresentava baba noturna. Ao exame clínico e radiográfico foi diagnosticado má oclusão de classe II esquelética (figuras 4 a 8).

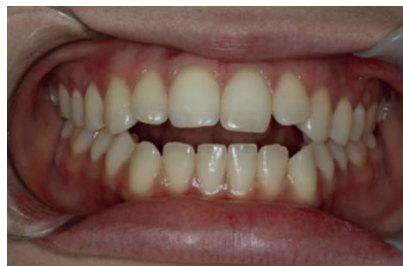

Figura 4 - Fotografia em oclusão de frente inicial – mordida aberta anterior e desvio da linha média inferior para o lado esquerdo.

Fonte: Maahs et al., 2020

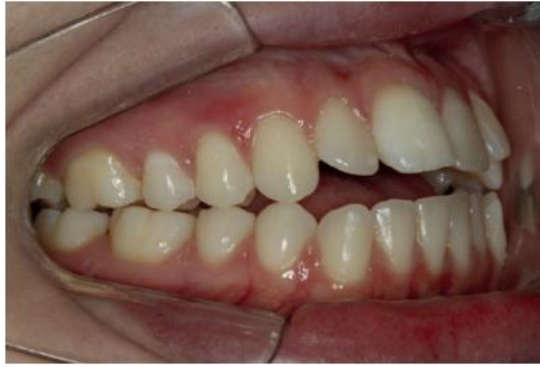

Figura 5 - Fotografia em oclusão do lado direito inicial – Classe III de Angle e de caninos e sobressaliência aumentada.

Fonte: Maahs et al., 2020

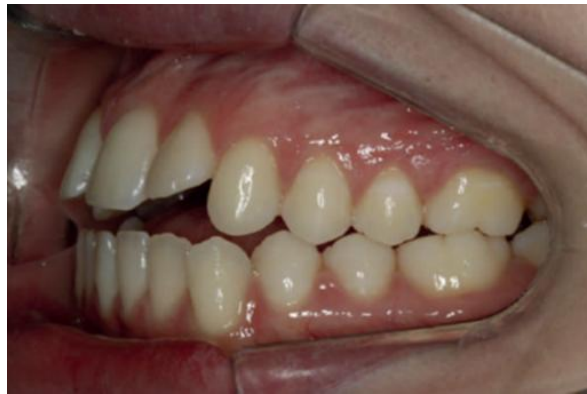

Figura 6 - Fotografia em oclusão do lado esquerdo inicial – Classe I de Angle e Classe II de caninos e sobressaliência aumentada.

Fonte: Maahs et al., 2020

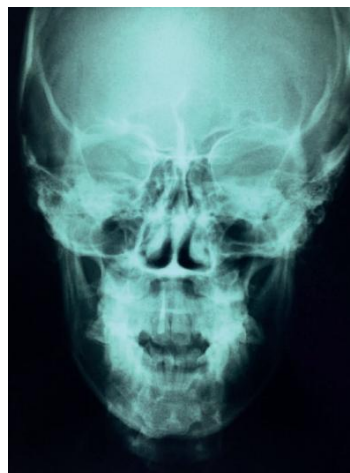

Figura 7 - Telerradiografia frontal inicial – Desvio mandibular para o lado esquerdo.

Fonte: Maahs et al., 2020

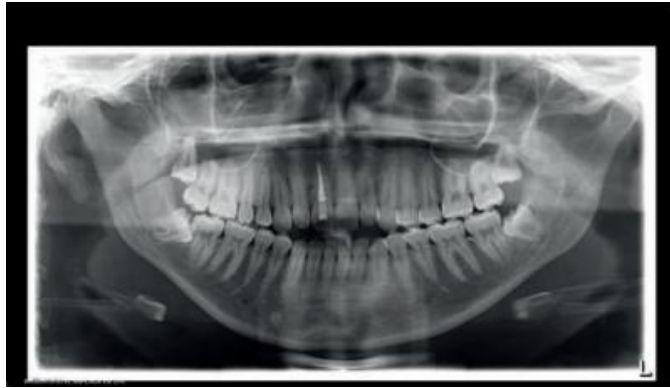

Figura 8 - Radiografia panorâmica inicial – presença dos terceiros molares impactados e tratamento endodôntico do dente 11.

Fonte: Maahs et al., 2020

Maahs et al. relataram que ao exame polissonográfico, a paciente apresentou AOS moderada e não foram encontrados fatores etiológicos obstrutivos do ponto de vista médico. O tratamento consistia em melhorar a oclusão dentária, o desvio mandibular e as funções do sistema estomatognático, além de melhorar o padrão respiratório. Eles planejaram um tratamento ortocirúrgico, iniciado com o alinhamento e nivelamento dos dentes por ortodontia fixa, seguido de cirurgia ortognática. Inicialmente, o elemento 11 não foi incluído devido a trauma na infância e tratamento endodôntico (Figura 9).

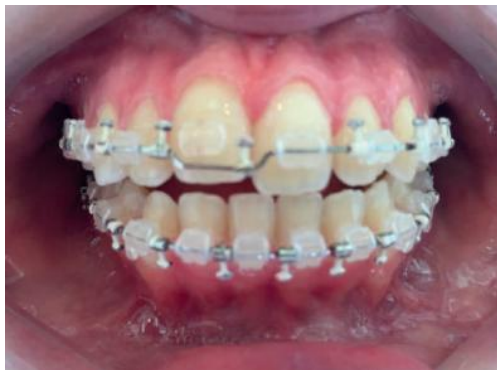

Figura 9 - Fotografia em oclusão de frente pré-operatória e antes de incluir o dente 11 no tratamento.

Fonte: Maahs et al., 2020

O tratamento cirúrgico, realizado após 10 meses do tratamento ortodôntico, consistiu em avanço maxilar com impactação total, porém mais pronunciada na região anterior, permitindo a rotação anti-horária do complexo maxilomandibular e a correção

da linha média inferior. A impacção foi de 4 mm na região anterior e 2 mm na região posterior. A mandíbula também foi reposicionada à direita para possibilitar a correção da linha média inferior, corrigindo também a assimetria facial. O tempo total de tratamento foi de 1 ano e 7 meses e Maahs relatou que a paciente obteve melhora significativa da respiração e de outras funções do sistema estomatognático. O tratamento foi finalizado em classe I de Angle e de caninos, coincidindo a linha média inferior com a superior, obtiveram-se sobremordida e sobressaliência adequadas e guias corretas de oclusão dinâmica, (Figuras 10 a 12).

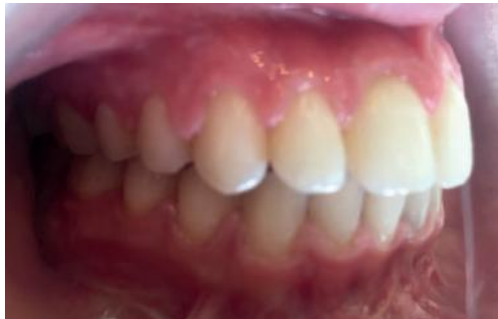

Figura 10 - Fotografia em oclusão do lado direito final – Classe I de Angle e de caninos e sobremordida e sobressaliência adequadas.

Fonte: Maahs et al., 2020

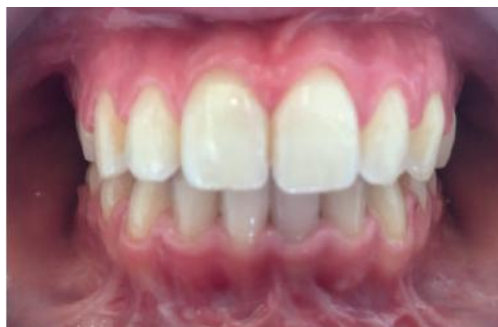

Figura 11 - Fotografia em oclusão de frente final – sobremordida adequada e linhas médias coincidentes.

Fonte: Maahs et al., 2020

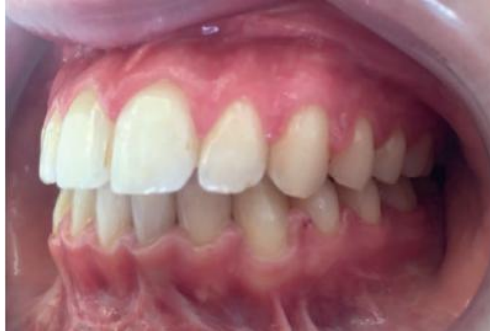

Figura 12 - Fotografia em oclusão do lado esquerdo final – Classe I de Angle e de caninos e sobremordida e sobressaliência adequadas.

Fonte: Maahs et al., 2020

Um ano e nove meses após o término do tratamento, Maahs observou no exame polissonográfico que a paciente deixou de apresentar sinais de AOS.

2.7 Sucessos e insucessos

O CPAP (Terapia de Pressão Positiva Continuada) é o principal aparelho para o tratamento da SAOS, mas os pacientes precisam colaborar durante o uso. Nos últimos anos tem crescido a procura de aparelhos intraorais devido a praticidade, resultados positivos apresentados e pela baixa tolerância dos pacientes para o uso do CPAP (MARTINEZGOMIZA et al., 2010).

Em uma pesquisa com sete evidências, Caldas em 2009 concluiu que os aparelhos intraorais são indicados no tratamento de apneia e ronco como terapia principal ou alternativa para os pacientes que não se adaptam ao CPAP. Os estudos mostram que os pacientes obtiveram poucos efeitos colaterais, satisfação mediante das melhoras dos sintomas e uso do aparelho por mais tempo (CALDAS et al., 2009).

Outro estudo, sobre o uso de aparelhos intraorais de avanço mandibular, feito por Lee et al. com 142 pessoas, mostrou que o índice de apneia reduziu para 50% em 74% dos pacientes, em SAOS grave, a taxa de melhora foi de 42%. Concluindo que o aparelho intraoral não mostra resultados positivos somente em SAOS leve e moderada, mas também, na grave (LEE et al., 2009).

Após comprovação a eficiência do tratamento com aparelhos intraorais através da polissonografia, para monitorar a adesão, o ajuste do aparelho intraoral, avaliar a saúde das estruturas orais e a integridade da oclusão, é importante realizar um

acompanhamento odontológico de seis em seis meses no primeiro ano, e após, anualmente (CHAVES JUNIOR et al., 2011).

Pacientes com SAOS leve é recomendado um acompanhamento odontológico, sem exigência do exame de polissonografia. Já pacientes com SAOS moderada ou grave, recomenda-se o exame de polissonografia no fim do tratamento com aparelho intraoral, para certificar o benefício terapêutico satisfatório. O tratamento com aparelhos intraorais tem o tempo indefinido e de uma forma mais contínua (CHAVES JUNIOR et al., 2011).

3 METODOLOGIA

Para a elaboração do referencial teórico, foi realizada uma revisão de literatura entre os meses de agosto de 2023 a maio de 2024, na qual foram utilizados artigos publicados nos portais de domínio público nos idiomas português e inglês, tais como Google Scholar e Scielo, dentre outras revistas científicas relacionadas ao tema da síndrome da apneia obstrutiva do sono e a ortodontia. Também foi utilizado embasamento em obras literárias como o livro "Respiração Oral e Apneia Obstrutiva do Sono: Integração no Diagnóstico e Tratamento" de Maahs e Almeida (2016). A análise teve como critério adotado estudos publicados a partir de 2008 e foram levados em consideração principalmente os autores com maiores relevâncias na literatura, a partir de considerações e aspectos apresentados pelo autor.

4 DISCUSSÃO

A apneia obstrutiva do sono é uma alteração respiratória duradoura que ocorre quando há episódios repetitivos de falhas das vias aéreas superiores e sua obstrução durante o sono associada ou não a dessaturação de oxigênio. A tentativa de esforços inspiratórios eficazes persiste até o momento em que ocorre a baixa do nível de oxigênio no sangue e o indivíduo acorda, levando então a liberação total das vias aéreas superiores (POLUHA, 2015; RUNDO, 2019).

O quadro clínico da apneia obstrutiva do sono pode evidenciar diversas queixas, tendo o ronco como principal sintoma, apresentando também pausas respiratórias, sonolência diurna excessiva, alterações cognitivas (déficit de concentração e memória), alterações do humor e doenças cardiovasculares (HADDAD; SGUILLAR, 2023; CHAVES JUNIOR; BRUIN, 2011).

As principais causas funcionais estão associadas à obesidade, observada no exame físico através de medidas como a circunferência do pescoço, o índice de massa corporal e pressão arterial (CAVADAS, 2020; POLUHA et al., 2015). Além da obesidade, a SAOS ocorre devido a combinação de hipertrofia de tecidos moles, alterações da morfologia craniofacial e problemas neuromusculares (MAAHS; ALMEIDA, 2017).

A SAOS pode ser classificada como central quando ocorre interrupção do fluxo respiratório pela ausência de comando neurológico central por pelo menos 10 segundos. A mista, envolve uma combinação da diminuição do controle respiratório e a obstrução das vias aéreas (POLUHA, 2015). A obstrutiva ocorre devido a obstrução completa ou parcial das vias aéreas superiores durante o sono, ocasionando episódios repetitivos de interrupção da respiração (BRENNER; DORT, 2019). A gravidade é definida como leve quando a apneia ocorre 5 a 15 vezes por noite durante o sono, moderada se houver pelo menos 15 a 30 ocorrências e grave quando ocorre em 30 ou mais episódios (POLUHA et al., 2015)

Os exames para diagnóstico padrão para análise dos distúrbios respiratórios do sono, é o polissonográfico de noite inteira, que é realizado com a observação de seis horas, com o controle mínimo dos parâmetros de eletroencefalograma, eletro-oculograma, eletromiograma e é eficiente para detectar a seriedade e o tipo de apneia.

(POLUHA et al., 2015; CHAVES JUNIOR et al., 2011). A cefalometria é o exame radiográfico de compreensível análise, pois contribui na identificação de sítios obstrutivos faríngeos, na verificação do espaço posterior das vias aéreas superiores, da dimensão do palato mole, localização do osso hioide e visualização do padrão de crescimento posição da maxila e da mandíbula, além de entregar uma visão bidimensional (POLUHA et al., 2015).

A Tomografia Computadorizada (TC) é um exame que é realizado para a avaliação dos tecidos duros e moles da região da cabeça e pescoço, logo, auxilia no diagnóstico da SAOS, uma vez que proporciona com precisão anormalidades anatômicas presentes na região das vias aéreas superiores. Quando é feita a avaliação do paciente acometido pela SAOS, a análise de vias aéreas superiores é essencial, por ocorrer modificações na localização da obstrução, com isso as estruturas avaliadas no exame são principalmente, a língua, a mandíbula, o palato mole, gordura do espaço parafaríngeo, a altura do osso hioide, a parede faríngea e as medidas volumétricas das vias aéreas superiores. (STRAUSS; BURGOYNE, 2008; ZINSLY et. al 2010).

Com notável melhora nos casos de pacientes acometidos pela SAOS, atualmente dentistas vêm optando pelo tratamento paliativo através do uso de dispositivos intra-orais. Esses dispositivos agem desde o tracionamento direto da língua até o controle da posição da mandíbula, são confeccionados de forma individual seguindo a anatomia e são bem aceitos pelos pacientes por apresentarem vantagens como praticidade, fácil higienização e quando utilizados de forma correta, ocorre a eliminação parcial ou total do ronco e da SAOS (DEKON et al. 2015; INVEST, 2012).

O tratamento é multidisciplinar, visando reduzir os sintomas desencadeados pela SAOS e melhorar a qualidade de vida do paciente sem proporcionar efeitos colaterais ou riscos. (POLUHA et al. 2015). Sendo uma das opções de tratamento, os aparelhos intraorais, são classificados em três tipos: elevadores de palato mole, dispositivos de retenção da língua (DRL) e dispositivos de avanço mandibular (GUIMARAES et al., 2017; BEHRENTS et al., 2019). Para a confecção dos aparelhos intraorais é necessário realizar fotografias, moldes dentários, radiografias periapicais e cefalometria (CONLEY, 2015).

Os retentores de língua a mantêm anteriorizada, projetando-a para fora da boca, essa protrusão da língua gerada pelo aparelho é o que expande o volume das vias aéreas superiores, sendo uma condição importante para a diminuição do ronco e das apneias. Os elevadores de palato mole são indicados somente para ronco primário e atuam pressionando e elevando o palato para impedir a queda da úvula em direção à orofaringe (CHAVES JUNIOR et al., 2017). Os reposicionadores mandibulares podem ser rígidos ou flexíveis e são os aparelhos mais indicados no tratamento da SAOS, pois aumentam o volume das vias aéreas superiores através do avanço mandibular (NABARRO et al., 2008).

O CPAP (Terapia de Pressão Positiva Continuada) é o principal aparelho para o tratamento da SAOS, entretanto é necessária a colaboração do paciente, para aqueles que não se adaptarem uma alternativa indicada é o aparelho intraoral (MARTINEZGOMIZA et al., 2010; CALDAS et al., 2009).

Lee relatou um estudo realizado sobre o uso de aparelhos intraorais de avanço mandibular que constatou redução de 50% no índice de pacientes com SAOS grave, observando resultados positivos envolvendo os três graus da síndrome (LEE et al., 2009). Após a comprovação da eficiência do tratamento com aparelhos intraorais através da polissonografia, é importante realizar um acompanhamento odontológico de seis em seis meses no primeiro ano, e após, anualmente. Em pacientes com SAOS moderada ou grave, além do acompanhamento odontológico recomenda-se a polissonografia no fim do tratamento com aparelho intraoral, para certificar o benefício terapêutico satisfatório. O uso dos aparelhos intraorais tem o tempo indeterminado ou até mesmo de uma forma contínua (CHAVES JUNIOR et al., 2011).

5 CONCLUSÃO

Conclui-se que a ortodontia tem um papel fundamental e indispensável no tratamento da Síndrome da Apneia Obstrutiva do Sono, com a utilização de aparelhos e dispositivos intraorais que atuam diretamente tracionando a língua, reposicionando a mandíbula ou atuando na elevação do palato mole, expandindo as vias aéreas superiores e desobstruindo a passagem de ar modificando a posição do osso hióide e a tonicidade muscular.

O tratamento da Síndrome é multidisciplinar, porém nota-se uma melhora significativa com uso paliativo dos dispositivos intraorais. Existem três tipos de dispositivos, sendo eles, elevadores de palato mole, dispositivos de retenção da língua e dispositivos de avanço mandibular, tendo cada uma sua função e indicação.

A ortodontia pode prevenir as consequências desencadeadas pela síndrome, identificando através de exame clínico e radiográfico possíveis indicadores de sinais e sintomas, intervindo e tratando de forma paliativa com o uso de aparelhos intraorais a Síndrome da Apneia Obstrutiva do Sono.

É imprescindível que o paciente realize o acompanhamento odontológico regularmente e faça o uso dos aparelhos intraorais por tempo indeterminado ou até mesmo de uma forma contínua.

6 REFERÊNCIAS

- BEHRENTS, R. et al. **Obstructive Sleep Apnea and Orthodontics: An American Association of Orthodontists White Paper**, American Journal of Orthodontics and Dentofacial Orthopedics, 2019
- BOMFIM, M. A. G. **Importância do Sono e Suas Principais Interferências**. ABC da Saúde. 2019.
- BRENNER, M. J.; DORT, L. C. **Obstructive Sleep Apnea**. American Family Physician, v. 99, n. 6, p. 362-369, 2019.
- CALDAS, S.G.F.R.; RIBEIRO, A.A.; SANTOS-PINTO, L.; MARTINS, L. P.; MATOSO, R. M. **Efetividade dos aparelhos intrabucais de avanço mandibular no tratamento do ronco e da síndrome da apneia e hipopneia obstrutiva do sono (SAHOS): revisão sistemática**. Rev Dental Press Ortodon Ortop Facial. 2009.
- CAVADAS. **O contributo do médico dentista para o diagnóstico precoce da Síndrome da Apneia Obstrutiva do Sono**, 2020.
- CHAPUT; DUTIL; SAMPASA-KANYINGA, **Sleeping hours: what is the ideal number and how does age impact this?** Dovepress, 2018.
- CHAVES JUNIOR, CM, DAL-FABBRO, C, BRUIN, VMS, et al. **Consenso brasileiro de ronco e apneia do sono: aspectos de interesse aos ortodontistas**. Dental Press J Orthod 2011
- CHAVES JUNIOR, C.M.; GUIMARÃES, M.L.R.; GUIMARÃES, T.M.; DAL FABBRO, C.; BITTENCOURT, L. **Qual modalidade de aparelho intraoral devo usar no tratamento de adultos com apneia do sono?** Rev Clín Ortod Dental Press, 2017.
- Conley, R. **Management of sleep apnea: a critical look at intra-oral appliances**, Orthodontics and Craniofacial Research, 2015.
- Dekon SFC, Goiato MC, Amaral TP, Alves TM, Quintino NV, Viana LP. **Papel do Cirurgião Dentista no tratamento do ronco primário e apneia obstrutiva do sono**. Revista Ocontologica de Araçatuba, 2015.

FABER, J., FABER C. E FABER, A. **Obstructive Sleep Apnea in Adults**, Dental Press Journal of Orthodontics, 2019.

GUIMARÃES, M. et al. **Severe obstructive sleep apnea treatment with oral appliance: the impact on obstructive, central and mixed events**, Sleep Breath, 2017

HADDAD, F.L.M.; GREGÓRIO, C. **Manual do residente: medicina do sono**. Editora Manole, 2023.

BERTOZ APM. et al. **Síndrome da apneia obstrutiva do sono: diagnóstico e tratamento**. Arch, Health Invest, 2012.

LEE, C.H.; MO, J.H.; CHOIS, I.J.; LEE, J.H.; SEO, B.S.; KIM, D.Y. et al. **The Mandibular Advancement Device and Patient Selection in the Treatment of Obstructive Sleep Apnea**. Rev Arch Otolaryngol Head Neck Surg, 2009.

MAAHS, M. A.; FRITSCHER, G.; ZANATTA, L.; MAAHS, T; MAAHS, G. **Benefícios respiratórios da cirurgia ortognatica na apneia obstrutiva do sono – relato de caso**. Rev. da AMRIGS, 2020.

MAAHS, P.; ALMEIDA. **Respiração Oral e Apneia Obstrutiva do Sono: Integração no Diagnóstico e Tratamento**. Thieme Brazil, 2017.

MARTÍNEZ-GOMISA, J.; WILLAERTA, E.; NOGUESA, L.; PASCUALA, M.; MOURE, S., MIGLIAVACCA, R. E ARAÚJO, E. **Aparelhos intraorais: uma opção no tratamento do ronco e da síndrome da apneia-hipopneia obstrutiva do sono**, Moreira JR Editora, 2013.

NABARRO, P.A.D.; HÖFLING, R.T.B. **Efetividade do Aparelho Ortopédico Bionator de Balters no Tratamento do Ronco e Apneia do Sono**. Rev Dental Press Ortodontia e Ortopedia Facial, 2008.

POLUHA, R. L.; STEFANELI; TERADA. A Odontologia na síndrome da apneia obstrutiva do sono: diagnóstico e tratamento. **Revista Brasileira de Odontologia**, v.72, n. 1/2, p. 87, 2015.

RUNDO, JV. **Obstructive sleep apnea basics**. Europe PMC, 2019.

STRAUSS RA, Burgoyne CC. Diagnostic imaging and sleep medicine. DentClin North Am. 2008.

ZINSLY SR, Moraes LC, Moura P, Ursi W. Avaliação do espaço aéreo faríngeo por meio da tomografia computa-dorizada de feixe cônico. Dental Press J Orthod. 2010.