

FUNDAÇÃO OSWALDO ARANHA
CENTRO UNIVERSITÁRIO DE VOLTA REDONDA
CURSO DE GRADUAÇÃO EM ODONTOLOGIA
TRABALHO DE CONCLUSÃO DE CURSO

DANIELLA VELOZO DO AMARAL
RENATA RODRIGUES DOS SANTOS

DILACERAÇÃO DA COROA DENTÁRIA: RELATO DE CASO

VOLTA REDONDA

2020

FUNDAÇÃO OSWALDO ARANHA
CENTRO UNIVERSITÁRIO DE VOLTA REDONDA
CURSO DE GRADUAÇÃO EM ODONTOLOGIA
TRABALHO DE CONCLUSÃO DE CURSO

DILACERAÇÃO DA COROA DENTÁRIA: RELATO DE CASO

Monografia apresentada ao Curso de Odontologia do Centro Universitário de Volta Redonda, como requisito para obtenção do título de Bacharel em Odontologia.

Alunos: Daniella Velozo do Amaral

Renata Rodrigues dos Santos

Orientadora: Rosiléa Chain Hartung Habibe

Coorientador: Carolina Hartung Habibe

VOLTA REDONDA

2020

FICHA CATALOGRÁFICA

Bibliotecária:Alice Tacão Wagner - CRB 7/RJ 4316

A485dAmaral, Daniella Velozo do.

Dilaceração da coroa dentária: relato de caso./Daniella Velozo do Amaral;
Renata Rodrigues dos Santos. – Volta Redonda: UniFOA, 2020.

48 p. II

Orientador(a): Rosiléa Chain Hartung Habibe

Monografia (TCC) – UniFOA / Curso de Odontologia, 2020.

1. Odontologia - TCC. 2. Anormalidades dentárias. 3. Traumatismos dentários.4. Coroa dentária.I. Habibe, Rosiléa Chain Hatung. II. Centro Universitário de Volta Redonda. III. Título.

CDD 617.6



FOLHA DE APROVAÇÃO



Trabalho de Conclusão do Curso intitulado: “Dilaceração da coroa dentária: Relato de caso”

Elaborado por: Daniella Velozo do Amaral e Renata Rodrigues dos Santos

E apresentado publicamente perante a Banca Avaliadora, como parte dos requisitos para conclusão do Curso de Odontologia.

Aprovada em 22 de Junho de 2020.

Banca Avaliadora:

.....
Prof.^a Doutora Rosiléa Chain Hartung Habibe

.....
Prof.^a Doutora Carolina Hartung Habibe

.....
Prof. Doutor Pedro Ernesto de Ribeiro Carvalho

DEDICATÓRIA

Dedico este trabalho aos meus pais, por todo amor e paciência que sempre tiveram ao longo dessa jornada, pelo apoio nos momentos mais difíceis, sempre estando ao meu lado, me incentivando e motivando. A minha orientadora, Dr^a Rosiléa Hartung pelo suporte e carinho, por ter nos ajudado com suas precisas e incisivas pontuações, ao Dr^o Pedro Ernesto por ajudar no caso clínico e a minha dupla Renata, por momentos únicos que vivemos e por sua cumplicidade. Aos meus amigos e professores que contribuíram de certa forma para que fosse realizado esse trabalho.

Daniella Velozo do Amaral

Dedico este trabalho principalmente a minha mãe, e família em geral pelo apoio e incentivo em concluir mais esta vitória em minha vida, por me ensinarem a seguir em frente e persistir em meus objetivos. Sem eles esse trabalho e muitos dos meus sonhos não se realizariam. A minha orientadora, Dr^a Rosiléa Hartung por todo carinho e dedicação, ao Dr^o Pedro Ernesto por ajudar no caso clínico, e a minha dupla Daniella, por compartilhar todos os momentos dessa jornada ao meu lado. Aos meus amigos, professores e a todos que contribuíram direta ou indiretamente para a conclusão desse trabalho.

Renata Rodrigues dos Santos

AGRADECIMENTOS

Primeiramente agradeço a Deus e ao meu anjo, Maria da Glória, por iluminarem meu caminho e abençoarem grandemente toda minha trajetória.

Aos meus pais, Antonio Celso e Silvana, que não mediram esforços para que esse sonho pudesse se tornar realidade, sempre me apoiando com muito amor, carinho e fé. Sou grata pelo companheirismo e dedicação que sempre tiveram comigo, por terem me ajudado a ultrapassar todos os obstáculos encontrados ao longo do curso. A minha irmã Gabriella e a minha tia Solange por todo carinho, força e motivação. Aos meus amigos, que me incentivaram e apoiaram nos momentos mais difíceis.

A minha orientadora, Rosiléa Hartung, pelos ensinamentos e correções que permitiram apresentar um melhor desempenho no meu processo de formação profissional e assim, que pudéssemos estar concluindo este trabalho.

Por fim, sou grata a todos que de alguma forma, direta ou indiretamente, participaram da realização desse projeto.

Daniella Velozo do Amaral

Sou grata primeiramente a Deus por mais essa conquista e por todas as bênçãos em minha vida, me amparando em cada dificuldade. A minha mãe, Vera Lúcia em especial, que nunca mediu esforços para que eu chegasse até esse momento, que sempre fez de tudo por mim e me ajudou a crescer e persistir nos meus objetivos.

Agradeço também a Maria Helena que sempre foi uma segunda mãe pra mim, e as suas filhas por estarem ao meu lado me apoiando e incentivando. A minha melhor amiga Nicoli por me ajudar e me incentivar em toda essa trajetória, estando sempre ao meu lado. Aos meus primos, tios, tias e familiares que contribuíram de alguma forma para que tudo isso fosse possível.

A minha orientadora, Rosiléa Hartung, pela amizade, dedicação e carinho ao longo desse tempo. A professora Roberta Mansur e a professora Carolina Hartung pelas sugestões e correções. E por fim, a todos que contribuíram de alguma forma para que esse sonho se realizasse.

Renata Rodrigues dos Santos

EPÍGRAFE

"Sonhos determinam o que você quer.
Ação determina o que você conquista."

Aldo Novak

RESUMO

As lesões traumáticas em dentes decíduos são eventos comuns que podem influenciar a formação dos dentes permanentes. A próxima relação dos ápices dos dentes decíduos e seus sucessores em desenvolvimento explica o motivo de traumatismos nestes afetarem muito facilmente a dentição permanente. O grau das alterações nos sucessores é determinado pelo tipo de injúria, idade do paciente no momento do trauma e direção e extensão do deslocamento dentário. Quanto menor for a formação do germe do dente permanente sucessor no momento do trauma do dente decíduo, mais severas poderão ser as sequelas decorrentes nesses dentes permanentes em desenvolvimento. A dilaceração coronária é uma das sequelas do traumatismo em dentes decíduos aos dentes em desenvolvimento e caracteriza-se por um deslocamento traumático não axial do tecido duro já formado em relação ao tecido mole em desenvolvimento, após um traumatismo no dente decíduo antecessor. Ocorre nos estágios mais precoces da formação dentária, em crianças mais jovens, que sofreram traumatismos em seus dentes decíduos. O objetivo desse estudo foi apresentar uma revisão de literatura sobre dilaceração coronária após traumatismos em dentes decíduos antecessores associada a um caso clínico mostrando a íntima relação entre os ápices dos dentes decíduos e seus sucessores permanentes e o risco de alterações em seu desenvolvimento.

Palavras-chave: Anormalidades Dentárias; Traumatismos Dentários; Coroa Dentária

ABSTRACT

Traumatic injuries to primary teeth are common events that can influence the formation of permanent teeth. The close relationship between the apices of primary teeth and their successors in development explains why traumatism in these teeth affect permanent dentition very easily. The degree of changes in the successors are determined by the type of injury, the patient's age at the time of the trauma and the direction and extent of the tooth's displacement. The smaller the germ formation of the successor permanent tooth is at the moment of the trauma of the deciduous tooth, the more severe the sequelae resulting from these developing permanent teeth may be. Coronary laceration is one of the sequelae of trauma in primary teeth to the developing teeth and is characterized by a non-axial traumatic displacement of the hard tissue already formed in relation to the developing soft tissue, after trauma to the predecessor deciduous tooth. It occurs in the earliest stages of dental formation, in younger children, who have suffered trauma to their primary teeth. The aim of this study was to present a literature review on coronary laceration after trauma to predecessor primary teeth associated with a clinical case showing the close relationship between the apices of primary teeth and their permanent successors and the risk of changes in their development.

Keywords: Tooth Abnormalities; Tooth Injuries; Tooth Crown

LISTA DE FIGURAS

Figura 1 Vista frontal intraoral	25
Figura 2 Oclusão direita	26
Figura 3 Oclusão esquerda	26
Figura 4 Vista frontal intraoral	26
Figura 5 Arcada superior- vista oclusal	26
Figura 6 Arcada inferior- vista oclusal	26
Figura 7 Modelo de estudo superior	27
Figura 8 Modelo de estudo inferior	27
Figura 9 Modelos de estudo - oclusão anterior	27
Figura 10 Modelos de estudo oclusão direita	27
Figura 11 Modelos de estudo oclusão	27
Figura 12 Resina acrílica incolor (Clássico, Brasil)	28
Figura 13 Confecção do plano inclinado	28
Figura 14 Recorte do plano inclinado	28
Figura 15 Vista frontal do plano inclinado	29
Figura 16 Vista oclusal do plano inclinado	29
Figura 17 Prova do plano inclinado	29
Figura 18 Oclusão com plano inclinado	29
Figura 19 Visão lateral com plano inclinado	29
Figura 20 Remoção do plano inclinado	30

Figura 21 Instalação do aparelho removível	30
Figura 22 Visão frontal com aparelho removível	31
Figura 23 Visão frontal após descruzamento dos incisivos centrais superiores	31
Figura 24 Visão oclusal após descruzamento dos incisivos centrais superiores.....	31
Figura 25 Visão frontal antes do ensaio restaurado	32
Figura 26 Visão frontal depois do ensaio restaurador	32

LISTA DE SIGLAS E ABREVIATURAS

CoEPs	Comitê de Ética em Pesquisa em Seres Humanos
et al.	E colaboradores
OMS	Organização Mundial de Saúde
UniFOA	Centro Universitário de Volta Redonda
TCFC	Tomografia Computadorizada de Feixe Cônico

LISTA DE APÊNDICES

APÊNDICE A	Termo de consentimento livre e esclarecido.....	44
APÊNDICE B	Autorização para uso de imagem	46

LISTA DE ANEXOS

ANEXO A	Parecer Consubstanciado do CoEPs	47
---------	--	----

SUMÁRIO

1 INTRODUÇÃO	14
2 REVISÃO DA LITERATURA	16
2.1 Origens das Dilacerações.....	20
2.2 Traumatismos na dentição decídua e suas Implicações na dentição permanente: dilaceração coronária.....	21
2.3 Diagnóstico e Consequências	21
2.4 Tratamento da Dilaceração Coronária.....	23
3 RELATO DE CASO	25
4 DISCUSSÃO	33
5 CONCLUSÃO	37
6 REFERÊNCIAS.....	38
APÊNDICES	44
ANEXOS	47

1 INTRODUÇÃO

Os traumatismos dentários se apresentam como uma das principais ocorrências de urgência na Odontologia. Geram situações de desconforto no momento em que crianças menores são afetadas, mas não somente para a própria criança, como também aos seus familiares ou responsáveis (ASSUNÇÃO, 2007).

A próxima relação dos ápices dos dentes decíduos e seus sucessores permanentes, quando se encontram em desenvolvimento, explica o motivo de traumatismos em dentes decíduos afetarem facilmente a dentição permanente em desenvolvimento. Essas lesões traumáticas aos dentes em desenvolvimento podem influenciar no crescimento e na maturação desses dentes permanentes, resultando em deformidade, especialmente quando ocorre durante os estágios iniciais de desenvolvimento (ANDREASEN, 1984).

Para causar alteração no desenvolvimento do sucessor permanente, o ápice radicular do dente decíduo deve ser deslocado no sentido apical e lingual ou palatino, invadindo o folículo dentário. As seqüelas variam desde uma alteração na rugosidade até dilaceração coronária e desconfiguração da anatomia dentária (VERMA, 2012; SANDHU, 2014).

Os fatores como o tipo de traumatismo e estágio da formação do dente permanente sucessor irão determinar a ocorrência e severidade da seqüela, diretamente relacionado à idade da criança (FELDENS; KRAMER, 2013).

Seqüelas graves têm sido relatadas após deslocamentos dentários em crianças com menos de três anos de idade. Isso ocorre pelo fato dos germes dos dentes sucessores estarem “sensíveis” nos estágios precoces do desenvolvimento. As fases da odontogênese, como morfo-diferenciação, mineralização ou maturação final pré-eruptiva podem sofrer interferência de injúrias diretas (FELDENS; KRAMER 2013).

Dentre as classificações de traumatismos aos dentes em desenvolvimento, a dilaceração coronária apresenta-se como uma malformação resultante de um

deslocamento traumático não-axial do tecido duro já formado em relação aos tecidos moles em desenvolvimento (ANDREASEN, 1984).

É uma condição que ocorre depois de uma injúria traumática como uma intrusão ou avulsão do antecessor decíduo (SOUZA et al., 2019).

Este traumatismo ocorre com mais frequência em um momento em que até metade da coroa está formada, uma observação possivelmente relacionada com a anatomia do germe do dente em desenvolvimento que permite a inclinação desse germe dental dentro de seu alvéolo (ANDREASEN, 2001).

Baseados nessas considerações, o objetivo desse estudo foi apresentar uma revisão de literatura sobre dilaceração coronária após traumatismos em dentes decíduos antecessores associada a um caso clínico mostrando a íntima relação entre os ápices dos dentes decíduos e seus sucessores permanentes e o risco de alterações em seu desenvolvimento.

2 REVISÃO DE LITERATURA

Muitos traumatismos dentários e faciais são considerados pela Organização Mundial da Saúde (OMS) como problemas de saúde pública. A maioria dos estudos encontrados na literatura direciona-se à dentição permanente. No entanto, é importante enfatizar também os traumas ocorridos durante a dentição decídua e suas conseqüências (ANDREASEN, 2002).

Segundo Cunha (2003), a dentição decídua é de grande importância nos aspectos funcionais e psicológicos para a criança, destacando-se a relevante consequência para uma vida social e os sérios impactos na percepção econômica, caso haja ocorrência de alguma injúria dental.

A prevalência de traumatismo dentário na dentição decídua varia de 4% a 30%. As seqüelas podem se apresentar tanto nos dentes decíduos traumatizados quanto nos seus sucessores permanentes (ROCHA et al., 2008).

Os incisivos centrais superiores são os mais atingidos em ambas as dentições (JABER et al., 2006).

Com relação ao sexo, mais comumente o sexo masculino apresenta maior prevalência de traumatismos na dentição permanente. No entanto, em relação a dentição decídua ambos os sexos são afetados em proporções semelhantes (JABER et al., 2006).

É comum ocorrer contusões e traumas buco-dentários em qualquer fase da vida. Entretanto, observa-se uma maior predominância dessas ocorrências durante a infância. No Brasil, um estudo epidemiológico com crianças abaixo de 7 anos, realizado por Kramer et al., (2003), mostrou uma prevalência de aproximadamente 30% delas sofrendo algum tipo de injúria dentária.

Durante os primeiros anos de vida até os três anos de idade as crianças estão aprendendo a reconhecer seu espaço, explorando e desenvolvendo seu sistema cognitivo. Atividades como andar e correr tornam-se um desafio, principalmente por não contarem com uma coordenação motora totalmente desenvolvida. Com este

tempo de vida a criança não possui equilíbrio total ou reflexo de proteção, o que pode explicar a maior ocorrência de casos de injúrias bucais e faciais nesta fase (POMARICO et al., 2005).

Segundo Kramer (2003), em torno de 90% das injúrias infanto-juvenis têm consequências diretas na maxila, e portanto, devido a disposição anatômica, os incisivos centrais superiores são os mais frequentemente envolvidos. Há uma concordância de que injúrias por luxação são as mais comuns na dentição decídua e a queda da própria altura o grande fator etiológico descrito. Segundo o autor, é importante que todos os cirurgiões dentistas estejam capacitados para solucionar ou amenizar danos imediatos ou mediatos, não estando tal responsabilidade somente a cargo do odontopediatra.

O osso alveolar em crianças é mais poroso, permitindo que haja uma maior mobilidade na dentição decídua, quando ocorre deslocamento. Na dentição permanente mais frequentemente observam-se fraturas dentárias de causas como esportes, traumas por acidentes, entre outros (CARDOSO, 2002).

A proximidade anatômica entre a raiz do decíduo e a coroa do dente permanente explica porque os traumatismos nos dentes decíduos podem provocar alterações sobre o dente permanente sucessor (BIJELLA et al., 1990; VON ARX, 1993; DIAB e ELBADRAWY, 2000; POMARICO et al., 2005).

De acordo com Andreasen (2001), em consequência da posição anatômica dos dentes decíduos em relação aos permanentes, é presumível que traumas em dentes recém rompidos provoquem distúrbios do desenvolvimento dos germes dos dentes sucessores, podendo afetar até 74% dos casos.

Os traumatismos na dentição decídua são comuns e exigem do profissional grande habilidade e critério na abordagem do paciente e seus familiares. Traumatismos nos dentes decíduos podem acarretar sequelas nos sucessores permanentes em desenvolvimento, uma vez que existe íntima relação anatômica entre os ápices destes e os germes dos permanentes (MELO et al., 2017).

O atendimento a traumatismos na dentição decídua requer uma abordagem diferente daquela utilizada na dentição permanente, devido à relação muito próxima

entre o ápice do dente decíduo afetado pelo trauma e o germe do dente permanente successor. Possíveis sequelas sobre o dente permanente devem ser consideradas ao se realizar o tratamento imediato de modo a evitar danos adicionais (LOSSO et al., 2011).

Raap (1980) realizou um estudo para verificar a relação de incisivos centrais decíduos e seus permanentes sucessores e constataram que a distância entre ambos se mantém dentro de um valor de 3mm até a reabsorção do decíduo e oclusão final do permanente, o que justifica a frequência e o grau de severidade das alterações percebidas nos sucessores, após traumatismo nos decíduos antecessores.

O tipo e a severidade da alteração de desenvolvimento dentário no sucessor permanente em consequência do trauma no antecessor decíduo estão relacionadas com o tipo de trauma no dente decíduo, a direção e a severidade do deslocamento dentário, a idade da criança no momento do trauma e o tipo de tratamento realizado logo após o ocorrido (KIRCHNER-SENNHENN et al., 2006; AMORIM et al., 2011).

Além da direção do deslocamento, a sua extensão também pode influenciar a severidade da seqüela, tendo sido relatado uma alta correlação entre o grau do deslocamento do dente decíduo e a frequência na severidade do distúrbio causado no germe do permanente (AMORIM et al., 2011; HOLAN, 2014).

Os distúrbios no desenvolvimento dos dentes permanentes após trauma nos antecessores decíduos são achados bastante frequentes, sendo o grau dessas alterações determinadas pelo tipo de injúria, idade do paciente no momento do trauma e direção e extensão do deslocamento dentário. Quanto menor a formação do germe do dente permanente successor no momento do trauma do dente decíduo, mais severas poderão ser as sequelas decorrentes (GONDIM et al., 2011).

Desta forma, quanto menor a idade da criança no momento exato do trauma, maiores são as seqüelas nos dentes sucessores e, quanto mais severa a injúria no dente decíduo, maior a frequência e severidade dos distúrbios no dente permanente (ZILBERMAN et al., 1986).

As lesões aos dentes em desenvolvimento após traumatismo em seus antecessores decíduos observadas são: descoloração branca ou amarelo-amarronzada do esmalte, descoloração branca ou amarelo-amarronzada associado à hipoplasia do esmalte, dilaceração coronária ou radicular, duplicação radicular, paralisação da formação radicular, má-formação semelhante à odontoma, sequestro do germe do dente permanente e distúrbios na erupção do sucessor permanente (ANDREASEN et al., 2005).

De acordo com Cabral (2009) e Ranka (2013) os fatores predisponentes de traumatismo dentário podem estar relacionados com a anatomia dentária do indivíduo. Portanto, crianças com elevado overjet, hábitos de sucção não nutritiva, presença de respiração oral, mordida aberta e ausência de selamento labial poderão estar mais sujeitas a episódios traumáticos.

As lesões traumáticas iatrogênicas, como por exemplo durante um procedimento de intubação da criança, quando é necessário o uso de anestesia geral, também se inclui entre os fatores etiológicos dos traumatismos nos dentes sucessores permanentes (COUTINHO et al., 2011; RANKA et al., 2013).

Dos tipos de trauma, a intrusão, seguida da avulsão e do deslocamento lateral dos decíduos são os que mais causam seqüelas nos dentes permanentes. A intrusão consiste no deslocamento axial do dente para o interior do seu alvéolo, direcionado ao longo do seu eixo, e é o tipo de injúria mais severa (TURGUT et al., 2006; BARDELLINI et al., 2017).

A luxação intrusiva resulta no deslocamento do dente para dentro do alvéolo e a avulsão, na remoção total do dente de seu alvéolo pelo trauma (SILVA, 2009; CARVALHO, 2010; LENZI et al., 2015), ou seja, é a situação em que ocorre o completo deslocamento do dente para fora do seu alvéolo como resultado de um trauma (SILVA et al., 2014).

A intrusão dentária em dentes decíduos tem alta prevalência por causa da resiliência e porosidade óssea durante a infância, preenchendo uma faixa de 1,5% a 7% do total dos traumatismos dentários nesta fase (BONATO et al., 2005).

A luxação lateral é um traumatismo de maior intensidade, que leva a deslocamentos dentários nos sentidos palatino, vestibular, mesial ou distal (LOSSO et al., 2011).

A avulsão e a luxação intrusiva do dente decíduo são tipos de injúrias mais relacionadas a danos aos dentes sucessores, condições em que acontece uma maior aproximação física entre o dente traumatizado e o germe em desenvolvimento (FELDENS; KRAMER, 2013).

2.1 Origens das Dilacerações

O germe do dente permanente é sensível ao trauma e é possível verificar relação entre a idade do paciente na época do traumatismo dentário e as seqüelas no dente em desenvolvimento, principalmente durante os estágios iniciais de desenvolvimento dentário (ROCHA et al., 2008).

O trauma nos dentes decíduos predecessores é um fator etiológico associado tanto ao desenvolvimento ectópico do germe do incisivo central superior, como a presença de dilaceração na coroa, na raiz, ou entre elas (SURI, 2004).

A dilaceração ocorre quando a porção que já está formada do dente é torcida ou dobrada sobre si mesma e continua seu desenvolvimento nessa posição nova. Pode acontecer na porção coronária, quando se dá em estágios mais precoces da formação dentária ou na porção radicular (LOSSO et al., 2011).

Na dilaceração clássica de incisivo central superior, a coroa tem uma posição alta, a face palatina apresenta-se voltada para vestibular e a raiz pode apresentar dilaceração severa. O trauma no dente decíduo antecessor é a teoria mais aceita como etiologia da dilaceração coronaradicular (SANTANA, 1992; CHAUSHU, 2003).

A dilaceração coronária ocorre após um traumatismo como uma intrusão ou avulsão do dente decíduo. A extensão da lesão no germe do sucessor permanente depende da severidade e direção do trauma, da idade da criança quando da ocorrência do trauma, assim como da dissipação do impacto. As crianças mais jovens, entre 1 e 4 anos de idade que sofreram traumatismos em seus dentes

decíduos poderão ter sequelas mais severas envolvendo a coroa dos sucessores permanentes (SOUZA et al., 2019).

2.2 Traumatismos na dentição decídua e suas Implicações na dentição permanente: dilaceração coronária.

Apesar de não ser possível diagnosticar com precisão o prejuízo causado ao sucessor permanente imediatamente pós-trauma, os fatores como o tipo de trauma, a extensão desta injúria e a idade do paciente podem indicar a probabilidade do possível dano causado (ANDREASEN, 2005).

Os danos oriundos do trauma nos dentes decíduos a seus sucessores permanentes depende de seu estágio de desenvolvimento. Antes de quatro anos de idade o deslocamento do germe do incisivo central permanente pode causar dilaceração restrita a coroa, pois a formação radicular ainda não teve início (ARENAS et al., 2006).

A dilaceração coronária ou radicular baseia-se na mudança do longo eixo de formação da coroa ou da raiz dentária, originada de um deslocamento não axial de um tecido duro completamente formado em relação a um tecido calcificado em desenvolvimento (SILVA, 2009; CARVALHO, 2010; LENZI et al., 2015).

2.3 Diagnóstico e Consequências

O diagnóstico pode ser realizado através de inspeção visual após erupção do elemento dentário, dependendo da idade do paciente, ou pode ser realizado ainda intra-ósseo por meio de radiografias, sendo que, na técnica oclusal, a porção dilacerada apresenta uma imagem encurtada quando comparada ao dente homólogo. Radiografias em norma lateral podem facilitar o estabelecimento da direção da angulação, quando esta se dá no sentido vestibular ou lingual (BEN-BASSAT, 1989; ANDREASEN, 2002).

A radiografia dentária convencional foi substituída no diagnóstico por imagem digital. E para superar as limitações da imagem bidimensional e melhorar a qualidade dos diagnósticos por imagem, a Tomografia Computadorizada por Feixe

Cônico (TCFC) foi adotada e tem sido usada para visualizar o complexo bucomaxilofacial em uma maneira tridimensional com mais detalhes (SOUZA et al., 2019).

Consultas periódicas de controle devem ser feitas e permitem o diagnóstico rápido das possíveis seqüelas no dente decíduo traumatizado ou em seu sucessor permanente. Essas consultas vão fazer com que o tratamento necessário, por vezes multidisciplinar, possa ser realizado o mais rápido possível. Essa conduta irá levar ao melhor prognóstico, podendo diminuir ou impedir o agravamento de algumas possíveis seqüelas (JÁCOMO et al., 2008).

Entretanto, quando não ocorrem lesões cruentas ou deslocamentos dentários, os pais podem não perceber a ocorrência da lesão e o profissional só será procurado quando as seqüelas decorrentes do traumatismo começarem a aparecer (JÁCOMO et al., 2008).

Jácomo et al., (2008) realizaram um estudo clínico e radiográfico com 103 pacientes que haviam sofrido traumatismo dentário com 213 dentes decíduos afetados e concluíram que 88 (41%) dos sucessores apresentaram alguma alteração de desenvolvimento.

Apesar de não ser possível diagnosticar com precisão o prejuízo causado ao sucessor permanente pós-trauma, alguns fatores como o tipo de trauma, a extensão da injúria e a idade do paciente podem ser indicativos do possível dano (GONDIM et al., 2011).

Ao interpretar uma radiografia, considera-se a idade da criança e o tipo de trauma. Devem ser verificados deslocamentos intrusivos e extrusivos e a relação entre os deslocamentos intrusivos do dente decíduo e os germes dos sucessores permanentes (LOSSO et al., 2011).

Na dilaceração coronária ocorre a angulação da coroa em relação ao longo eixo do dente na porção vestibular e é observada uma faixa horizontal sem esmalte, com freqüência. Áreas hipoplásicas com manchas brancas, amarelas e marrons são visualizadas. Geralmente incisivos superiores apresentam desvio para palatino,

enquanto nos inferiores o desvio é no sentido vestibular. A direção o desvio varia de acordo com o dente (FELDENS; KRAMER, 2013).

Algumas vezes o trauma é severo, a ponto de remover a camada de esmalte em formação e fazer com que os odontoblastos adjacentes produzam um tipo de dentina reparadora (LOSSO et al., 2011).

Os dentes que apresentam dilaceração na coroa podem irromper normalmente, ou com vestibulo ou linguo-versão, ocorrendo, por vezes, a necessidade de uma intervenção cirúrgica ou ortodôntica para facilitar o alinhamento dental (MONTALVO-POLK, 1993; MARAGAKIS, 1995).

Porém, quando a raiz está dilacerada, o posicionamento adequado do dente no arco depende da presença de espaço, sendo algumas vezes tal procedimento contraindicado, pela possibilidade de perfuração da crista óssea vestibular (PRABHAKAR, 1998; NEVILLE, 2004).

Se ocorrer trauma dental com angulação palatina da coroa, com maior frequência afetará os incisivos superiores. Estes dentes podem erupcionar na cavidade oral por vestibular ou lingual, podendo ser necessária a intervenção cirúrgica ou ortodôntica ou então os dentes podem se tornar inclusos ou impactados (DALEY, 1994).

Em relação ao desvio de erupção, pode ser observada uma barreira física em função do deslocamento do dente permanente no momento do traumatismo dentário, o que pode o tirar da linha normal de erupção (MELO et al., 2017).

Uma das conseqüências que podem ocorrer relacionadas ao desvio de erupção é a mordida cruzada localizada (TASHIMA et al., 2003), que pode ocasionar dificuldades na alimentação do paciente e também interferir na fala e na oclusão correta entre as arcadas (MELO et al., 2017).

2.4 Tratamento da Dilaceração Coronária

Conforme Dewhust et al., (1998), antes de se iniciar o tratamento, é importante seguir uma sequência lógica, com o objetivo de estimar a extensão da dilaceração coronária e fazer um plano para o tratamento adequado.

O tratamento e prognóstico do dente dilacerado dependem do grau de deformidade e formação da raiz do dente, tornando-se um grande desafio para o odontopediatra, principalmente nos casos mais severos, o qual deverá atuar inclusive em relação ao aspecto psicológico da criança, diante da possível perda de um dente anterior (DUTRA et al., 2007).

Dependendo do grau de severidade da lesão ao sucessor permanente, há necessidade de um tratamento complexo, com uma abordagem multidisciplinar. Em alguns casos, pode existir a necessidade da realização de procedimentos cirúrgicos, ortodônticos, endodônticos, periodontais e estéticos para remoção ou alinhamento dentário, para proporcionar o estabelecimento da sua forma, função e estética (GONDIM et al., 2011).

A reanatomização coronária pode ser realizada por meio de procedimentos estéticos com resina composta (MONTALVO-POLK, 1993; MARAGAKIS, 1995).

Isso obriga o profissional a refletir sobre qual será o melhor tratamento (por exemplo: uma intervenção ortodôntica precoce, remoção da obstrução física, se houver, ou extração), ainda na dentição mista, com o objetivo de compor a harmonia do sorriso (TORRIANI, 2011).

3 RELATO DE CASO

Este estudo foi submetido ao Comitê de Ética em Pesquisa do Centro Universitário de Volta Redonda (CoEPs) - UniFOA, com número CAAE 29871020.0.0000.5237 e aprovado em 09/06/2020 (Anexo A).

Paciente D.B.F, gênero masculino, leucoderma, 11 anos e 4 meses de idade, com dilaceração coronária (figuras 1 e 2), junto com seu pai buscou atendimento odontológico na Clínica de Pediatria do Curso de Odontologia do Centro Universitário de Volta Redonda (UniFOA) em Agosto de 2019.

Na anamnese, o responsável relatou que o menor havia sofrido um traumatismo dentário na dentição decídua, mas que não se recordava da idade que ocorreu esse trauma.

Na inspeção visual, observou-se uma inclinação lingual das porções média e incisal das coroas dentárias dos elementos 11 e 21, além de falta de substância dentária com defeito horizontal, alteração de cor e lesões cariosas localizadas nesses defeitos tanto na face vestibular quanto na face lingual. Os elementos 12 e 22 apresentavam defeitos no esmalte dentário no terço cervical da face vestibular com sutil perda de substância de esmalte.

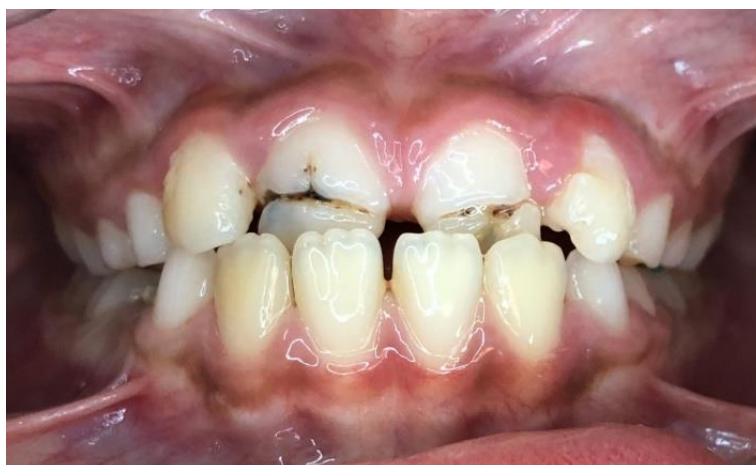

Figura 1: Vista frontal intraoral

Devido a inclinação lingual das coroas dentárias dos elementos 11 e 21, o paciente apresentava mordida cruzada anterior, impossibilitando a reabilitação estética restauradora. Para a resolução, um dispositivo ortodôntico foi instalado para descruzar os elementos mal posicionados.

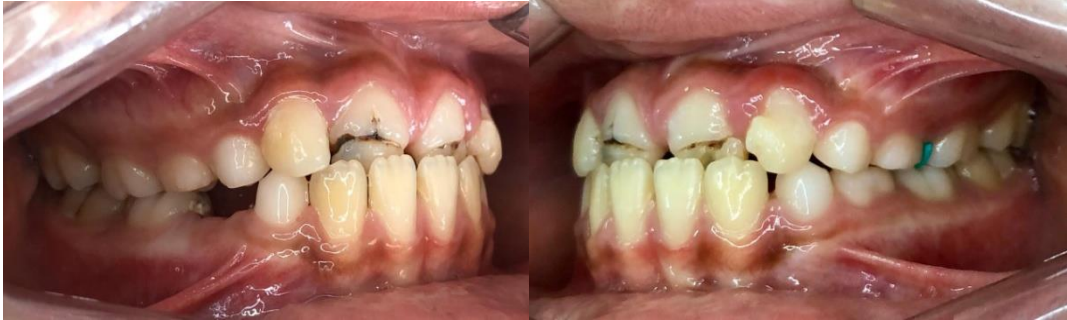

Figura 2: Oclusão direita

Figura 3: Oclusão esquerda

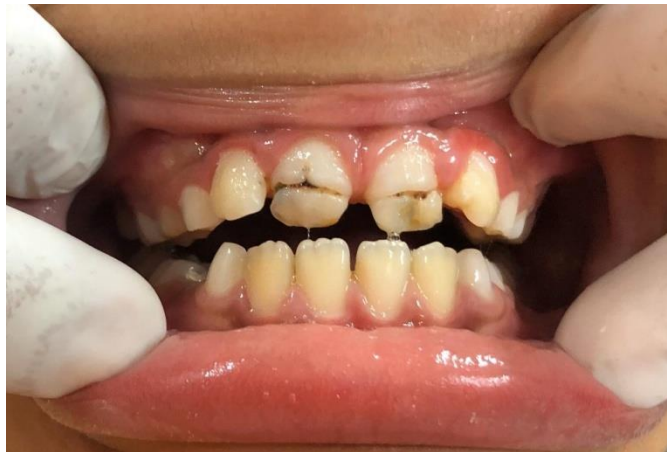

Figura 4: Vista frontal intraoral

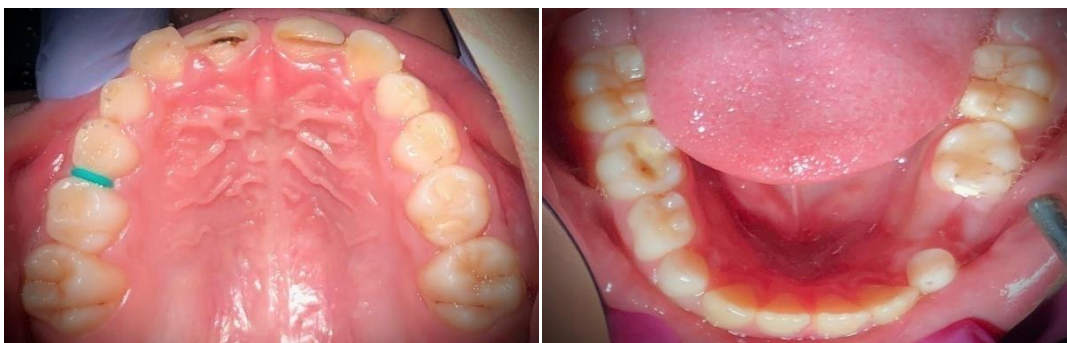

Figura 5: Arcada superior- vista oclusal

Figura 6: Arcada inferior- vista oclusal

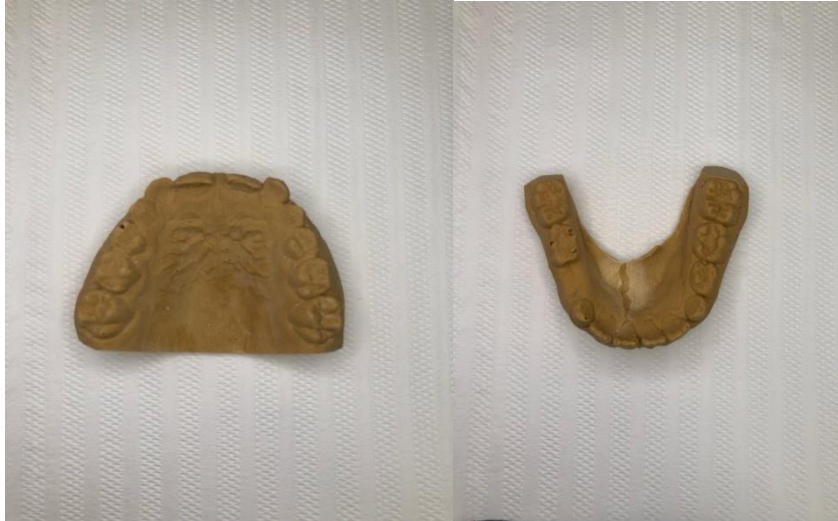

Figura 7:Modelo de estudo – superior Figura 8:Modelo de estudo - inferior

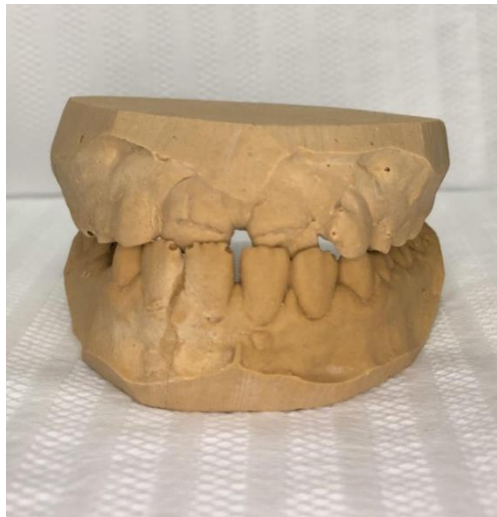

Figura 9: Modelos de estudo - oclusão anterior



Figura 10: Modelos de estudo- oclusão direita Figura 11: Modelos de estudo oclusão esquerda

A correção da mordida cruzada foi realizada com a utilização de um plano inclinado fixo, confeccionado com resina acrílica incolor (Clássico, Brasil) e cimentada com ionômero de vidro convencional Maxion R (©FGM, Brasil). O dispositivo ficou em boca por 14 dias, resultando em uma mordida de topo a topo.



Figura 12: Resina acrílica incolor (Clássico, Brasil)

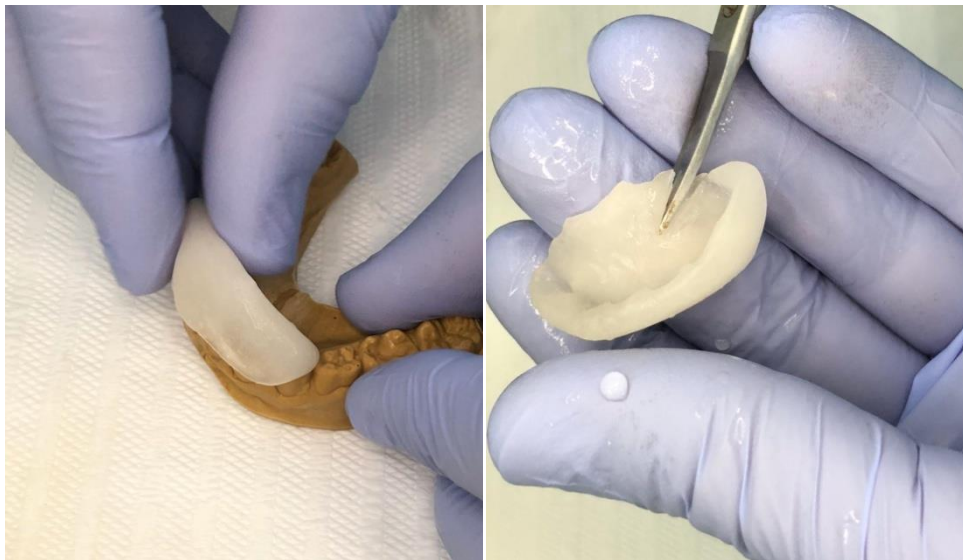


Foto 13: Confeção do plano inclinado Foto 14: Recorte do plano inclinado



Foto 15: Vista frontal do plano inclinado

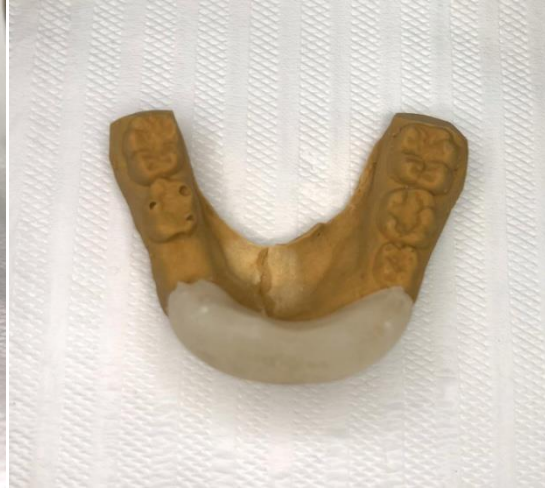

Foto 16: Vista oclusal do plano inclinado

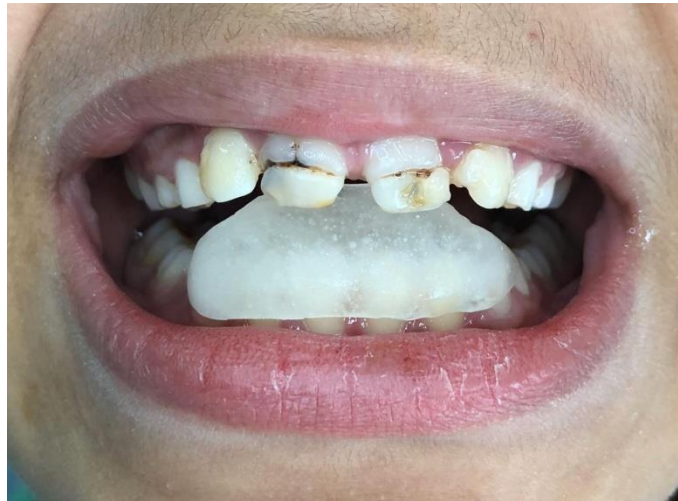

Foto 17: Prova do plano inclinado

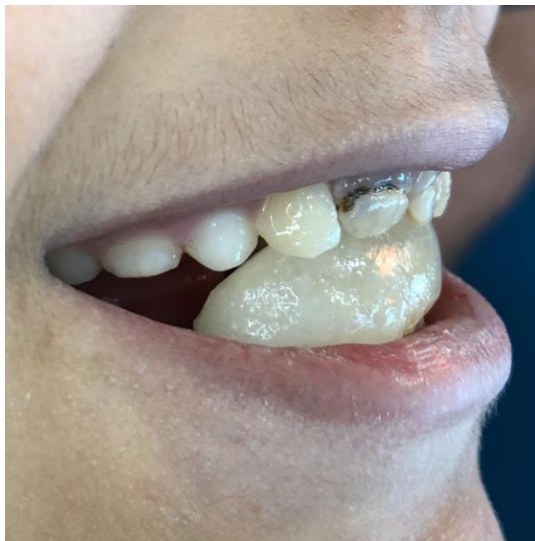

Foto 18: Oclusão com plano inclinado

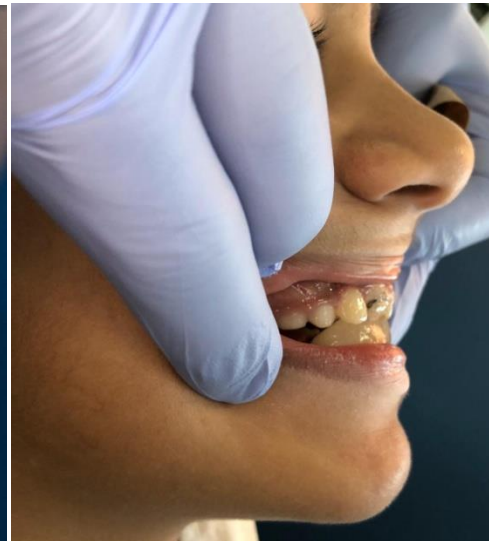

Foto 19: Visão lateral com plano inclinado

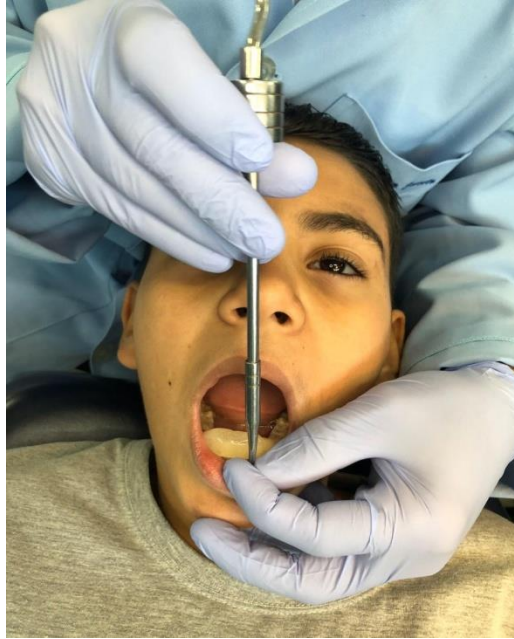


Foto 20: Remoção do plano inclinado

Após a remoção do plano inclinado foi confeccionado um aparelho removível, com dentes posteriores encapsulados e duas molas digitais na porção anterior do dispositivo para vestibularização dos elementos 11 e 21.

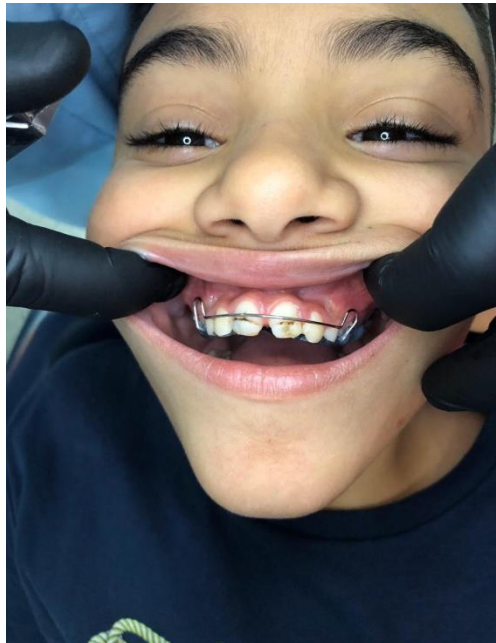

Foto 21: Instalação do aparelho removível

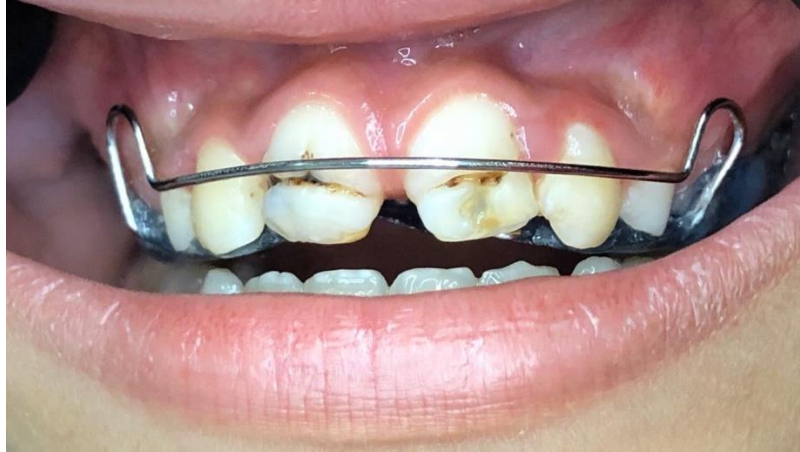

Foto 22: Visão frontal com aparelho removível

Em um período de 30 dias a inclinação desejada foi alcançada e a reabilitação estética foi iniciada.

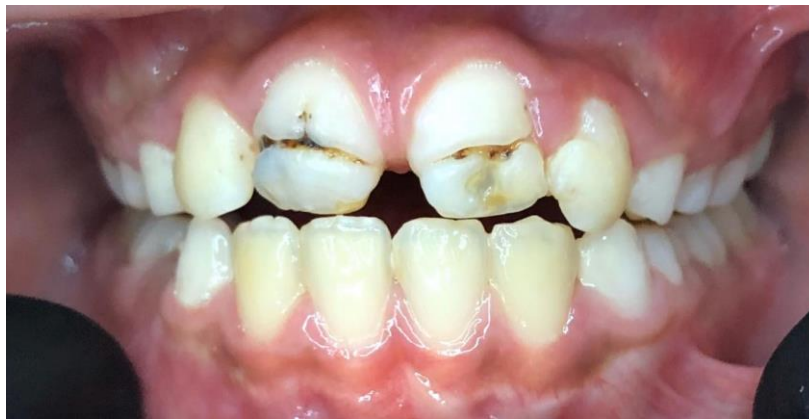

Foto 23: Visão frontal após descruzamento dos incisivos centrais superiores

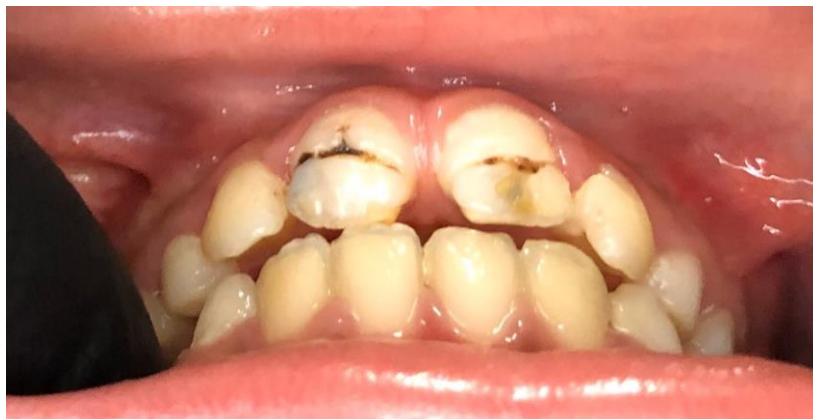

Foto 24: Visão oclusal após descruzamento dos incisivos centrais superiores

Na sequência do planejamento reabilitador o recontorno cosmético dos dentes estava planejado e foi realizado da seguinte forma: o paciente foi anestesiado com cloridrato de lidocaína 2% com epinefrina 1:100.000, Alphacaíne (©DFL, Brasil) e o isolamento do campo operatório realizado com auxílio de expandex e roletes de algodão. A remoção de tecido cariado foi feita parcialmente pois o paciente apresentou sensibilidade operatória e para tal foram usadas brocas diamantadas e escavadores. A asperização do esmalte foi realizada em áreas onde apenas a técnica aditiva de resina seria instaurada. A técnica do condicionamento seletivo do esmalte foi aplicada com ácido fosfórico 37% (©FGM, Brasil) e adesivo universal Ambar APS (©FGM, Brasil). No ensaio restaurador provisório foram utilizadas as resinas Z350 XT (©3M ESPE, Canadá) nas cores Dentina WD (Opaca), Corpo A3 e A2, Esmalte A2 e CT (Translúcido) de acordo com a necessidade requerida dos acidentes anatômicos e regiões dentárias. O acabamento e polimento imediatos foram realizados com brocas diamantadas de granulação fina, discos de lixa, borrachas abrasivas e discos de feltros com pasta polidora. O paciente recebeu alta provisória pois o semestre acadêmico estava próximo do término e será convocado para o retorno no início do próximo período letivo para a finalização do caso.

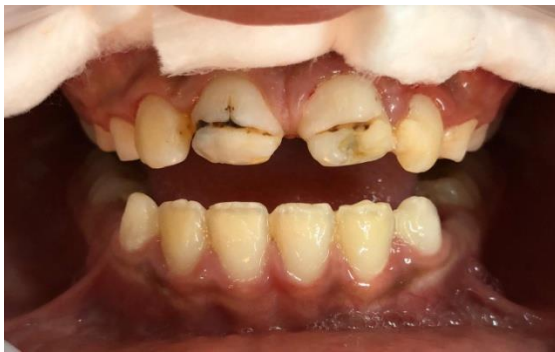

Foto 25: Visão frontal antes do ensaio restaurador

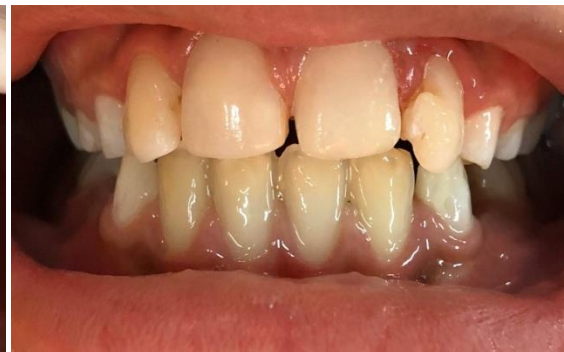

Foto 26: Visão frontal depois do ensaio restaurador

4 DISCUSSÃO

A proximidade anatômica entre a raiz do decíduo e a coroa do dente permanente sucessor explica porque os traumatismos nos dentes decíduos podem provocar alterações sobre o dente permanente sucessor (BIJELLA et al., 1990; VON ARX, 1993; DIAB e ELBADRAWY, 2000; POMARICO et al., 2005; LOSSO et al., 2011; AMORIM, 2011; HOLAN, 2014; MELO et al., 2017).

No entanto, nem sempre são perceptíveis as consequências do trauma ao sucessor permanente ao exame radiográfico. Por isso, o profissional deverá comunicar a possibilidade de dano ao dente permanente após trauma em seu antecessor decíduo (JÁCOMO et al., 2008; CABRAL, 2009; GONDIM JO, 2011; LOSSO et al., 2011; RANKA, 2013).

Por isso, é de suma importância que haja um acompanhamento odontopediátrico ao paciente que sofreu trauma do elemento dentário decíduo até a erupção de seu sucessor permanente (BIJELLA et al., 1990; SENNHENN-KIRCHNER et al., 2006; JÁCOMO et al., 2008; AMORIM et al., 2011; GONDIM JO, 2011; MELO et al., 2017).

O tipo e a severidade da alteração de desenvolvimento dentário no sucessor permanente em devido a um trauma no antecessor decíduo estão relacionadas com o tipo de trauma no dente decíduo, a direção e a severidade do deslocamento dentário, a idade da criança no momento do trauma e o tipo de tratamento realizado logo após o ocorrido (ZILBERMAN et al., 1986; SENNHENN-KIRCHNER et al., 2006; AMORIM et al., 2011; GONDIM et al., 2011; SOUZA et al., 2019).

O osso maxilar infantil é mais poroso, tendo maior propensão a deformação, com lesões com deslocamentos nos decíduos observadas mais comumente (BIJELLA et al., 1990; VON ARX, 1993; ELBADRAWY, 2000; CARDOSO, 2002; DIAB; KRAMER, 2003; POMARICO et al., 2005).

Dos tipos de trauma, a intrusão, seguida da avulsão dos decíduos são os que mais causam seqüelas nos dentes permanentes (TURGUT et al., 2006; FELDENS;

KRAMER, 2013; BARDELLINI et al., 2017; SOUZA et al., 2019), seguidas pelo deslocamento lateral (TURGUT et al., 2006; BARDELLINI et al., 2017).

A formação de tecido mineral do incisivo central superior permanente dá-se entre o terceiro e quarto mês de vida, estando a porção de esmalte com formação completa aos 4 anos de idade. Logo as crianças entre 1 e 4 anos de idade que sofreram traumatismos nos dentes decíduos poderão ter sequelas mais severas envolvendo a coroa dos sucessores permanentes (POMARICO et al., 2005; FLORES, 2007; LOSSO, et al., 2011; SOUZA et al., 2019).

Para ser possível uma alteração no desenvolvimento do sucessor permanente, o ápice radicular do dente decíduo deve ser deslocado no sentido apical e lingual ou palatino, invadindo o folículo dentário (LOSSO et al., 2011).

Uma lesão ou trauma, durante a fase de desenvolvimento dos ameloblastos, pode acarretar má formação tecidual como descoloração, hipoplasias, e deformação estrutural que irá desencadear uma diferenciação da estrutura coronária (ANDREASEN, 1984; VERMA, 2012; SANDHU, 2014), inclusive com uma má formação resultante do deslocamento traumático não axial do tecido duro já formado (GONDIM, 2011), fatos observados no caso ora relatado, com alterações na anatomia dentária, na cor e perda de substância dentária.

A dilaceração coronária baseia-se na mudança do longo eixo de formação da coroa, originada de um deslocamento não axial de um tecido duro completamente formado em relação a um tecido calcificado em desenvolvimento (SILVA, 2009; CARVALHO, 2010; GONDIM, 2011; FELDENS; KRAMER, 2013; LENZI et al., 2015), sendo ainda observada uma faixa horizontal sem esmalte, com frequência, além de áreas hipoplásicas com manchas brancas, amarelas e marrons (FELDENS; KRAMER, 2013), o que está de acordo com o caso relatado.

Há vários tipos e manifestações traumáticas. A dilaceração da coroa é uma delas e sua extensão depende da gravidade e direção do trauma, da idade da criança no momento em que ocorre, assim como da dissipação da força impactante (ZILBERMAN et al., 1986; DAUDT et al., 2002).

A dilaceração coronária pode acarretar problemas de ordem estética e funcional, tornando-se um problema social para o paciente. De acordo com a seqüela ocasionada, opções de tratamentos surgirão, e o dentista escolherá o mais eficaz de acordo com as necessidades e possibilidades de recurso terapêutico (COUTINHO et al., 2011; LOSSO et al., 2011; RANKA et al., 2013). No caso relatado, observou-se necessidade de tratamento ortodôntico e reabilitação estética restauradora.

É imprescindível observar que quanto antes a criança for examinada pelo cirurgião dentista, mais cedo é o diagnóstico e o tratamento terá maior chance de êxito. Atualmente o tratamento de eleição é sempre o mais conservador, menos invasivo (DALEY, 1994; COSTA, et al., 2001; ANDREASEN, 2005; ROCHA et al., 2008).

Os dentes com dilaceração na coroa podem irromper normalmente, ou com vestíbulo ou linguo-versão, ocorrendo a necessidade de intervenção cirúrgica ou ortodôntica para facilitar o alinhamento dental (DALEY, 1994; MONTALVO-POLK, 1993; MARAGAKIS, 1995).

Uma das conseqüências comuns da dilaceração coronária é a mordida cruzada (TASHIMA et al., 2003), que pode acarretar prejuízos na estética, prejudicar a alimentação do paciente e também interferir na fala e na oclusão correta entre as arcadas (MELO et al., 2017). Como os prejuízos são multifatoriais, é necessário o profissional a questionar sobre os melhores tratamentos de forma multidisciplinar, com intervenção ortodôntica precoce (TORRIANI, 2011). No caso relatado os elementos 11 e 21 apresentavam-se com cruzamento, tendo sido necessária intervenção ortodôntica antecedendo a fase restauradora.

É clara a importância da interdisciplinaridade entre ortodontia e a odontopediatria para tratar lesões provenientes de traumas (MONTALVO-POLK, 1993; MARAGAKIS, 1995; ELBADRAWY, 2000; POMARICO et al., 2005; PROFFIT;

W.R, 2013). No caso apresentado, foi possível corrigir a mordida cruzada com dispositivo ortodôntico e posteriormente iniciar a reabilitação estética em resina composta, com reanatomização coronária por meio de procedimentos estéticos com resina composta, conforme recomendado por Montalvo-Polk, 1993 e Maragakis, 1995.

5 CONCLUSÃO

A Dilaceração Coronária representa uma malformação da coroa dentária que ocorre devido a um traumatismo no dente antecessor decíduo, com deslocamento de área já mineralizada, podendo apresentar áreas hipoplásicas com manchas brancas, amarelas ou marrons, verificadas em uma faixa horizontal, podendo ser diagnosticada através da inspeção visual e por meio de radiografias e tomografias ainda no período pré-eruptivo.

6 REFERÊNCIAS

AMORIM, L.F.G.; ESTRELA, C.; COSTA, L.R.R.S. Effects of traumatic dental injuries to primary teeth on permanent teeth – a clinical follow-up study. **Dental Traumatology**. v.27, n. 2, p. 117-21, apr. 2011.

ANDREASEN, J.O.; D.D.S. **Lesiones traumáticas de los dientes**. 3 ed. Barcelona:Editorial Labor. S.A, 1984.

ANDREASEN, J.O.; ANDREASEN, F.M. **Dental trauma**. In: **PINE C. M. Community oral health**. London: Elsevier Science Limited, 2002.

ANDREASEN, J.O.; ANDREASEN FM. **Texto e atlas colorido de traumatismo dental**. 3ª ed. Porto Alegre: Artmed; 2001;

ANDREASEN, J.O.Challenges in clinical dental traumatology. **Endodont Dent Traumatol.**, v. 1, n. 2, p. 45-55, apr. 1985.

ANDREASEN, J.O.; SUNDSTRÖM, B.; RAVN, J.J. The effect of traumatic injuries to primary teeth on their permanent successors. I. A clinical and histologic study of 117 injured permanent teeth. **Scand J Dent Res.**, v. 79, n. 3, p. 219-83, jun. 1971.

ARENAS, M.; BARBERÍA, E.; LUCAVECHI, T.; MAROTO, M. Severe trauma in the primary dentition - Diagnosis and treatment of sequelae in permanent dentition. **Dent Traumatol.**, v. 22, n. 4, p. 226-30, aug. 2006.

ASSUNÇÃO, L.R.S.; CUNHA, R.F.; FERELLE.A. Análise dos Traumatismos e suas Seqüelas na Dentição Decídua. **Pesq Bras Odontoped Clin Integr**, João Pessoa, v.7, n.2, p.173-179, mai.-ago. 2007.

BARDELLINI, E.; AMADORI, F.; PASINI, S.; MAJORANA, A. Dental anomalies in permanent teeth after trauma in primary dentition. **The Journal of Clinical Pediatric Dentistry**, v. 41, n. 1, p. 5-9, 2017.

BEN-BASSAT, Y.; BRIN, I.; ZILBERMAN, Y. Effects of trauma to the primary incisors on their permanent successors: multidisciplinary treatment. **ASDC J Dent Child.**, v. 56, n.2, p. 112-6, mar.-apr. 1989.

BIJELLA, M.F.T.B.; YARED, F.N.F.G.; BIJELLA, V.T.; LOPES, E.S. Occurrence of primary incisor traumatism in Brazilian children: a house-by-house survey. **ASDC J Dent Child.**, Chicago, v. 57, n. 6, p. 424-7, nov.-dec.1990.

BONATO, K.; MARINHO, K.C.; CASTRO, W.H.; MENESES, L.F.; AUAD, S.M.; MARTINS, L.H.P.M.; PAIVA, S.M. Intrusão de incisivos decíduos e permanentes: relato de caso clínico. **Arquivos em odontologia**, Belo Horizonte, v. 41, n. 4, p. 273-368, out.-dez. 2005.

CABRAL, A.C.R.; DUARTE, D.A.; VALENTIM, C. Prevalência das injúrias traumáticas na dentição decídua. **Rev de Odontologia da USP**, São Paulo, v. 21, n. 2, p. 137-43, mai.-ago. 2009.

- CARDOSO, M.; Rocha, M.J.C. Traumatized primary teeth in children assisted at the University of Santa Catarina, Brasil. **Dent Traumatol.**, Santa Catarina, v. 18, n. 3, p. 129-33, jun. 2002.
- CARVALHO, V.; JACOMO, D.R.; CAMPOS, V. Frequency of intrusive luxation in deciduous teeth and its effects. **Dental Traumatology**, v. 26, n. 4, p. 304-7, aug. 2010.
- CHAUSHU, S.; ZILBERMAN, Y.; BECKER, A.; MUSICH, D.R. Maxillary incisor impaction and its relationship to canine displacement. **Am J Orthod Dentofacial Orthop.**, v. 124, n. 2, p. 144-50, aug. 2003.
- CUNHA, R.F. **Avaliação do tratamento em dentes decíduos traumatizados e do tempo de procura pelo atendimento na Bebê-Clínica da Faculdade de Odontologia de Araçatuba, UNESP.** 2003. Tese (Livre Docência) - Faculdade de Odontologia, Universidade Estadual Paulista, Araçatuba, 2003;
- COSTA, C.S. et al. Dilaceração radicular: tratamento cirúrgico e reabilitação estético-funcional do paciente. **BCI**, v.8, n.29, p.76-80, jan.-mar. 2001.
- COUTINHO, T.; LENZI, M.; SIMÕES, M.; CAMPOS, V. Duplication of a permanent maxillary incisor root caused by trauma to the predecessor primary tooth: clinical case report. **International Endodontic Journal**, v. 33, n. 7, p. 688-95, jul. 2011.
- DALEY, T.D.P.G. Relative incidence of odontogenic tumors and oral and jaw cysts in a Canadian population. **Oral Surg Oral Med Oral Pathol**, v. 77, n. 3, p. 276-80, mar. 1994.
- DAUDT, F.B.; BARALDI, C.E.; PURICELLI, E. Tratamento orto-cirúrgico de incisivo central retido dilacerado e canino retido – relato de caso. **J Bras Ortodon Ortop Facial**, Curitiba, v. 7, n. 38, p. 110-116, Abr. 2002.
- DA SILVA ASSUNÇÃO, L.R.; FERELLE, A.; IWAKURA, M.L.; CUNHA, R.F. Effects on permanent teeth after luxation injuries to the primary predecessor: a study in children assisted at an emergency service. **Dental Traumatology**, v. 25, n. 2, p. 165-70, apr. 2009.
- DIAB, M.; ELBADRAWY, H.E. Intrusion injuries of primary incisors. Part I: review and management. **Quintessence Int.**, Berlin, v. 31, n. 5, p. 327-34, may. 2000.
- DIAB, M.; ELBADRAWY, H.E. Intrusive injuries of primary incisors. Part III: Effects on the permanent successors. **Quintessence Int.**, Chicago, v. 31, n. 6, p. 377-84, jun. 2000.
- DEWHUST, S.N.; MASON, C.; ROBERTS, G.J. Emergency treatment of orodental injuries: a review. **Br J Oral Maxillofac Surg.**, v. 36, n. 3, p. 165-75, jun. 1998.
- DUTRA, S.R.; CABRAL, K.; LAGES BEM, et al. **Dentes com dilaceração radicular: revisão de literatura e apresentação de caso clínico.** *Ortodontia SPO*, v.40, n. 3, p. 216-221, jul.-set. 2007.
- FLORES, M.T.; MALMGREN, B.; ANDERSSON, L.; ANDREASEN, J.O.; BAKLAND, L.K.; BARNETT, F, et al. Guidelines for the management of traumatic dental injuries. III. Primary teeth. **Dent Traumatol.**, v. 23, v. 4, p. 196-202, aug. 2007.

- FRIED, I.; ERICKSON, P. Anterior tooth trauma in the primary dentition: incidence, classification, treatment methods and sequelae: a review of literature. **ASDC J Dent Child.**, v. 62, n. 4, p. 256-61, jul.-aug. 1995.
- GONDIM, J.O.; GIRO, E.M.A.; NETO, J.J.S.; COLDEBELLA, C.R.; BOLINI, P.D.A.; GASPAR, A.M.M. Sequelas em dentes permanentes após trauma nos predecessores decíduos e sua implicação clínica. **Revista Gaúcha de Odontologia**, v. 59, p.113-120, jan.-jun. 2011.
- HOLAN, G.; NEEDLEMAN, H.L. Premature loss of primary anterior teeth due to trauma – potential short-and long-term sequelae. **Dental Traumatology**, v. 30, n.2, p. 100-6, apr. 2014.
- JABER, C.Z.; ZAMBAN, R.G.; CARDOSO, L.; FERNANDES, D.S.C. **Consequências de traumatismo na dentição decídua**. Pesquisa Brasileira em Odontopediatria e Clínica Integrada, v. 6, n. 2, 2006.
- JACOMO, D.R.E.S.; CARVALHO, V.C.Q.; CAMPOS, V. Traumatismo nos dentes decíduos anteriores: Estudo longitudinal retrospectivo com duração de 8 anos. **Arq bras odontol.**, v. 4, n. 2, p. 61-66, 2008.
- KRAMER, P.F.; ZEMBRUSKI, C.; FERREIRA, S.H.; FELDENS, C.A. Traumatic dental injuries in Brazilian preschool children. **Dental Traumatol.**, v. 19, n. 6, p. 299-303, dec. 2003.
- KRAMER, P.F.; FELDENS, C.A. **Traumatismos na Dentição Decídua: Prevenção, Diagnóstico e Tratamento**. 2 ed. São Paulo: Santos, 2013.
- LEE, R.J.; WEISSHEIMER, A.; PHAM, J. et al. Three- -dimensional monitoring of root movement during orthodontic treatment. **Am J Orthod Dentofacial Orthop**, v. 55, n. 3, p. 297-313, 2015.
- LENZI, M.M.; ALEXANDRIA, A.K.; FERREIRA, D.M.; MAIA, L.C. Does trauma in the primary dentition cause sequelae in permanent successors? Asystematicreview. **Dental Traumatology**, v. 31, n. 2, p. 79-88, apr. 2015.
- LOSSO, E.M.; TAVARES, M.C.R.; BERTOLI, F.M.P.; BARATTO-FILHO, F. Traumatismo dentoalveolar na dentição decídua. **Rev Sul-Brasileira de Odontologia**, Curitiba, v. 8, n. 1, p. 1-20, jan.-mar. 2011.
- LOSSO, E.M et. al. Traumatismo dentoalveolar na dentição decídua. **Revista Sul Brasileira de Odontologia: Tópicos da Odontologia**, v. 8, p.1- 20, mar. 2020.
- MARAGAKIS, M.G. Crown dilaceration of permanent incisors following trauma to their primary predecessors. **J Clin Pediatr Dent.**, v.20, n.1, p. 49-52, 1995.
- MELLARA,T.; NELSON-FILHO, P.; QUEIROZ, A.M.; SANTAMARIA JÚNIOR, M.; SILVA, R.A.; SILVA, L.A. Crown dilaceration in permanent teeth after trauma to the primary predecessors: report of three cases. **Braz Dent J**, v.23, n. 5, p. 591-6, 2012.
- MELO, P.T.; REIS, I.C.; GUIMARÃES, G.G.; ANTONIO, A.C.F.R.; ALEXANDRIA, A.K.; SOARES, T.R.C. **Sequelas dentais após traumatismo na dentição decídua: relato de caso**. v. 19, n. 2, p. 127-133, jul.-dez. 2017.

MONTALVO-POLK, A.; KITTLE, P.E. Impaction and malformation of a maxillary central incisor: sequelae of trauma. **ASDC J Dent Child.**, v. 60, n. 1, p. 29-32, jan.-feb, 1993.

MORETTO, M.J.; LODI, C.S.; DANELON, M.; DELBEM, A.C.B. Relato de caso sobre incisivo superior impactado com dilaceração. **Rev Odontol UNESP, Araraquara**, v. 41, n. esp., p. 129, jul. 2012.

NEVILLE, B.W.; DAMM, D.D.; ALLEN, C.M.; BOUQUOT, J.E. **Patologia oral e maxilofacial**. 2ª ed. Rio de Janeiro: Guanabara Koogan, 2004.

POI, W.R.; LAWAL, M.A.; SIMONATO, L.E.; GIOVANINI, E.G.; PANZARINI, S.R.; PEDRINI, D. Onze anos de avaliação dos planos de tratamento e tratamentos realizados pela Disciplina de Clínica Integrada da Faculdade de Odontologia de Araçatuba – UNESP **Rev Pesq Bras Odontoped Clin Integr**, v. 6, n. 3, p. 237-42, jan. 2006.

POMARICO, L.; SOUZA, I.P.R.; PRIMO, L.G. Multidisciplinary therapy for treating sequelae of trauma in primary teeth: 11 years of follow-up and maintenance. **Quintessence Int.**, Berlin, v. 36, n. 1, p. 71-5, jan. 2005.

PRABHAKAR, A.R.; REDDY, V.V.; BASSAPPA, N. Duplication and dilaceration of a crown with hypercementosis of the root following trauma: a case report. **Quintessence Int.**, v.29, n.10, p. 655-7, oct. 1998.

PROFFIT, W.R. **A etiologia dos problemas ortodônticos**. In: PROFFIT, W.R. Ortodontia contemporânea. 5ª Edição, São Paulo: Pancast, 2013 p.113- 114, mai. 2020.

RANKA, M.; DHALIWAL, H.; ALBADR, S.; BROWN, C. Trauma to the primary dentition and its sequelae. **Dental Update**, v. 40, n. 7, p. 534-6, 539-40, 542, sep. 2013.

RAPP, R. A cephalometric study of the developmental relationship between primary and permanent maxillary central incisor teeth. **ASDC J Dent Child**, v. 47, n. 1, p.36-41 .jan.-feb.1980.

RIZZATTO, S.M.D.; WEISSHEIMER, A.; MENEZES, L.M.; LIMA, E.M.S. Reposição biológica de incisivos centrais retidos. In: **Anais do 9º Congresso Internacional da ABOR - Associação Brasileira de Ortodontia e Ortopedia Facial**, ed.1,c. 25, p. 209-2017, out. 2013.

ROCHA, V.G.; CAMPOS, V.; JACOMO, D.R.E.S.; MOLITERNO, L.F.M. Frequência dos traumatismos na dentição decídua: estudo longitudinal descritivo. **Arq bras odontol.**, v. 4, n. 1, p. 3-10, mai. 2008.

RODRIGUES, T.L.C.; RODRIGUES, F.G.; ROCHA, J.F. Avulsão dentária: proposta de tratamento e revisão da literatura. **Revista de Odontologia da Universidade Cidade de São Paulo**, v. 22, n. 2, p. 147-53, mai.-ago. 2010.

SANTANA, E.J.B.; CONSOLARO, A.; TAVANO, O. Determinação da prevalência e estudo morfológico da dilaceração radicular. **Rev Fac Odontol UFBA**, Salvador, v. 12/13, p. 40-52, jan.-dez. 1992-1993.

SANDHU, M.; GULIA, S.; NAGPAL, M.; SACHDEV, V. Circular enamel hypoplasia: a rare enamel developmental disturbance in permanent teeth. **Journal of Clinical Diagnostic Research**, v.8, n. 8, p. 39-40, aug. 2014.

SENNHENN-KIRCHNER, S.; JACOBS, H.G. Traumatic injuries to the primary dentition and effects on the permanent successors – a clinical follow-up study. **Dental Traumatology**, v. 22, n. 5, p. 237-41, oct. 2006.

SOUZA, T.F.; CARDOSO, D.B.S.; CARVALHO, F.A.R.; CAMPOS, V. Three-dimensional view of crown dilaceration on a permanent tooth after a traumatic injury to its predecessor. **Rev. Bras. Odontol.**, v. 76, n. 3, p. 11, 2019.

SURI, L.; GAGARI, E.; VASTARDIS, H. Delayed tooth eruption: pathogenesis, diagnosis, and treatment: A literature review. **Am J Orthod Dentofacial Orthop**, v. 126, n. 4, p. 432-45, 2004.

TASHIMA, A.Y.; VERRASTRO, A.P.; FERREIRA, S.L.M.; WANDERLEY, M.T.; GUEDES-PINTO, E. Tratamento ortodôntico precoce da mordida cruzada anterior e posterior: relato de caso clínico. **J Bras Odontopediatria Odontol Bebê**, Curitiba, v. 6, n. 29, p. 24-31, jan./fev. 2003.

TURGUT, M.D.; TEKÇIÇEK, M.; CANOGLU, H. An unusual developmental disturbance of an unerupted permanent incisor due to trauma to its predecessors – a case report. **Dental Traumatology**, v. 26, n. 5, p. 283-6, oct. 2006.

TORRIANI, D.D.; BALDISSEIRA, E.F.Z.; GOETTEM, M.L. Management of root dilaceration in a central incisor after avulsion of primary tooth: a case report with a 6-year follow-up. **Rev. Odonto Cienc**, v. 26, n. 4, Porto Alegre, 2011.

VERMA, L. Developmental disturbance of permanent teeth following trauma to primary dentition in young athletic children. **Journal of Exercise Science and Physiotherapy**, v. 8, n. 1, p. 55-57, 2012.

VON, arx, t Developmental disturbances of permanent teeth following trauma to the primary dentition. **Aust. Dent. J.**, Sydney, v. 38, n. 4, p. 1-10, feb. 1993.

WALKER, L.; ENCISO, R.; MAH, J. Three-dimensional localization of maxillary canines with cone-beam computed tomography. **Am J Orthod Dentofacial Orthop**, v.128, p. 418-23, 2005.

WALTER, L.R.F.; LEMOS, L.V.F.M.; MYAKI, S.I.; ZUANON, A.C. **Manual de Odontologia para Bebês**. 1ed. São Paulo: Editora Artes Médicas Ltda., 2014.

WATANABE, A.S. et al. Restauração de dilaceração coronária e hipoplasia de esmalte. **J Bras Clin Odontol Int.**, v.7, n.38, p.126-30, mar.-abr. 2003.

ZILBERMAN, Y.; FUKS, A.; BEMBASSAT, Y.; BRIN, I.; LUTSMANN, J. Effect of trauma to primary incisors on root development of their permanent successors. **Pediatr Dent.**, v.8, n. 4, p. 289-93, dec. 1986.

APÊNDICE A: Termo de consentimento livre e esclarecido

Caro(a) Senhor(a):

Eu, Rosiléa Chain Hartung Habibe, Cirurgião Dentista, portador do CPF 758.668.117-15, RG 04746019-1, estabelecido na Rua 40, nº 20 - sala 418, Vila Santa Cecília, em Volta Redonda -R.J., cujo telefone de contato é 99994-9857, vou desenvolver uma pesquisa cujo título é "Dilaceração Coronária : Relato de caso".

O objetivo deste estudo é relatar a má oclusão (dentes desalinhados) de seu filho e a má formação dentária apresentada em alguns dentes, utilizando as fotografias do rosto e dos dentes, modelos de gesso e radiografias, bem como, relatar os aparelhos intra oral (aparelho colado nos dentes) e os tratamentos restauradores utilizados para o reestabelecimento da estética.

Sua participação nesta pesquisa é voluntária e não determinará qualquer risco ou desconforto. Não trará qualquer benefício direto, mas proporcionará um melhor conhecimento à respeito da alteração dentária encontrada em seu filho e do tratamento, que poderá beneficiar outros pacientes.


Informo que o Sr(a). tem a garantia de acesso, em qualquer etapa do estudo, sobre qualquer esclarecimento de eventuais dúvidas. Poderá, caso sinta necessidade, entrar em contato com o Comitê de Ética em Pesquisa em Seres Humanos, cujo endereço é: UniFOA - Campus Universitário Olézio Galotti - Prédio 3 - Av. Paulo Erlei Alves Abrantes, nº 1325, Três Poços, Volta Redonda - RJ. CEP: 27240-560 ou pelo telefone 3340-8400, ramal 8571. Também é garantida a liberdade da retirada de consentimento a qualquer momento e deixar de participar do estudo, sem qualquer prejuízo.

Não existirão despesas ou compensações pessoais para o participante em qualquer fase do estudo, incluindo exames e consultas. Também não há compensação financeira relacionada a sua participação. Se existir qualquer despesa adicional, ela será absorvida pelo orçamento da pesquisa.

Como pesquisador, me comprometo a utilizar os dados coletados somente para pesquisa e os resultados serão veiculados em Trabalho de Conclusão do Curso de Odontologia, apresentação em congressos e publicação em periódicos.

Serão resguardados o nome, endereço e filiação, entretanto, a identificação do seu filho, será dificultada pela colocação de tarjas nas regiões dos olhos.

Este termo está sendo elaborado em duas vias, sendo que uma via ficará com o Sr.(a) e outra arquivada com o pesquisador responsável.


Assinatura do responsável

Termo de Consentimento Livre e Esclarecido

Acredito ter sido suficiente informado à respeito das informações que li ou que foram lidas para mim, descrevendo o estudo "Dilaceracao Coronaria: Relato de Caso". Discuti com o pesquisador sobre a minha decisão em permitir a minha participação e a de meu filho nesse estudo.

Ficaram claros para mim quais os propósitos do estudo, os procedimentos a serem realizados e a garantia de esclarecimentos permanentes.

Ficou claro que o endereço, nome e filiação da minha filha permanecerão em sigilo absoluto. Nas fotografias do rosto serão colocadas tarjas nas regiões dos olhos.

Ficou claro também que a minha participação e de meu filho é isenta de despesas e que tenho garantia do acesso aos resultados e de esclarecer minhas dúvidas a qualquer tempo.

Concordo voluntariamente em participar deste estudo e poderei retirar o meu consentimento a qualquer momento, antes ou durante o mesmo, sem penalidade ou prejuízo ou perda de qualquer benefício que eu possa ter adquirido.

Volta Redonda, 26, 11, 2019

[Assinatura]

Assinatura do responsável

Participante: Davi de Barros Felipe

Endereço: Rua Antonio Batista de Fontes, Chale, Pinhal

Fone: (24) 998664967

Romeo C. Hartung Hainle

Assinatura do pesquisador

APÊNDICE B: Autorização para uso de imagem



AUTORIZAÇÃO PARA USO DE IMAGEM

Paciente: Davi de Barros Felipe
 Endereço: Rua Antonio B. da Faria, Chale, Pinheiral
 Tel: 24 99866 4967


Autorizo gratuita e espontaneamente, a utilização pelo pesquisador responsável, das imagens fotográficas do meu filho, que compreendem imagens da face (rosto), do sorriso e dos dentes. Serão colocadas tarjas nas regiões dos olhos para dificultar a identificação.

Serão utilizadas em Trabalho de Conclusão de Pós Graduação em Ortodontia, do Curso de Odontologia, apresentação em congressos e publicação em periódicos.

A utilização desse material não gera nenhum compromisso de ressarcimento, a qualquer preceito, por parte do cirurgião-dentista.

Volta Redonda, 26 de Novembro de 2019.

Pesquisador Responsável: Rosiléa Chain Hartung Habibe
 RG: 04746019-1


 Assinatura do Responsável
 RG: 178 0000 3-3

ANEXO A: Parecer Consubstanciado do CoEPs



PARECER CONSUBSTANCIADO DO CEP

DADOS DO PROJETO DE PESQUISA**Título da Pesquisa:** Dilaceração da coroa dentária: Relato de caso**Pesquisador:** Rosiléa Chain Hartung Habibe**Área Temática:****Versão:** 2**CAAE:** 29871020.0.0000.5237**Instituição Proponente:** FUNDAÇÃO OSWALDO ARANHA**Patrocinador Principal:** Financiamento Próprio**DADOS DO PARECER****Número do Parecer:** 4.078.107**Apresentação do Projeto:**

O trabalho propõe apresentar um caso clínico de dilaceração dentária que é um deslocamento traumático do tecido duro dentário em dentes deciduos, em um paciente de 13 atendido na Clínica Integrada Odontológica da UniFoa. Fundamentado em revisão na literatura sobre o tema.

Objetivo da Pesquisa:

Relatar o caso clínico.

Avaliação dos Riscos e Benefícios:

Riscos: é a privacidade do paciente, mas será mantida e assegurada pelo pesquisador e as imagens utilizadas serão apenas intraorais não sendo possível a identificação do paciente.

Benefícios: Melhora da qualidade de vida, estética e do sistema estomatognático do paciente. E, elaboração de material científico - acadêmico a fim de informar a sociedade odontológica sobre o tema.

Comentários e Considerações sobre a Pesquisa:

Vide conclusões.

Considerações sobre os Termos de apresentação obrigatória:

Os termos foram apresentados adequadamente.

Recomendações:

Vide conclusões.

Endereço: Avenida Paulo Erel Alves Abrantes, nº 1325
Bairro: Prédio 03, Sala 05 - Bairro Três Poços **CEP:** 27.240-560
UF: RJ **Município:** VOLTA REDONDA
Telefone: (24)3340-8400 **Fax:** (24)3340-8404 **E-mail:** coeps@foa.org.br



Continuação do Parecer: 4.078.107

Conclusões ou Pendências e Lista de Inadequações:

Não há pendência e inadequações.

Considerações Finais a critério do CEP:

Este parecer foi elaborado baseado nos documentos abaixo relacionados:

Tipo Documento	Arquivo	Postagem	Autor	Situação
Informações Básicas do Projeto	PB_INFORMAÇÕES_BÁSICAS_DO_PROJETO_1521303.pdf	06/05/2020 19:30:35		Aceito
Projeto Detalhado / Brochura Investigador	PROJETO.docx	06/05/2020 19:29:51	Rosiléa Chain Hartung Habibe	Aceito
Outros	FOLHA_DE_ROSTO_ROSILEA_ASSINADA.pdf	31/03/2020 18:15:33	Ana Carolina Gioseffi	Aceito
Outros	carta.pdf	05/03/2020 18:59:39	Rosiléa Chain Hartung Habibe	Aceito
Folha de Rosto	folharosto.pdf	05/03/2020 18:54:58	Rosiléa Chain Hartung Habibe	Aceito
Outros	autorizacao.pdf	05/03/2020 15:01:34	Rosiléa Chain Hartung Habibe	Aceito
TCLE / Termos de Assentimento / Justificativa de Ausência	tcle.pdf	05/03/2020 15:00:34	Rosiléa Chain Hartung Habibe	Aceito

Situação do Parecer:

Aprovado

Necessita Apreciação da CONEP:

Não

VOLTA REDONDA, 09 de Junho de 2020

Assinado por:
Walter Luiz Moraes Sampaio da Fonseca
(Coordenador(a))

Endereço: Avenida Paulo Erlei Alves Abrantes, nº 1325
Bairro: Prédio 03, Sala 05 - Bairro Três Poços **CEP:** 27.240-560
UF: RJ **Município:** VOLTA REDONDA
Telefone: (24)3340-8400 **Fax:** (24)3340-8404 **E-mail:** coeps@foa.org.br