

**FUNDAÇÃO OSWALDO ARANHA**  
**CENTRO UNIVERSITÁRIO DE VOLTA REDONDA**  
**CURSO DE GRADUAÇÃO EM ODONTOLOGIA**  
**TRABALHO DE CONCLUSÃO DE CURSO**

**CAMILLE MARRY DE ALMEIDA FIALHO**  
**ISABELA CUNHA DE BARROS**

**ESTUDO RADIOGRÁFICO DA PREVALÊNCIA DE LESÕES**  
**CARIOSAS EM MOLARES DECÍDUOS**

**VOLTA REDONDA**

**2022**

**FUNDAÇÃO OSWALDO ARANHA**  
**CENTRO UNIVERSITÁRIO DE VOLTA REDONDA**  
**CURSO DE GRADUAÇÃO EM ODONTOLOGIA**  
**TRABALHO DE CONCLUSÃO DE CURSO**

**ESTUDO RADIOGRÁFICO DA PREVALÊNCIA DE LESÕES  
CARIOSAS EM MOLARES DECÍDUOS**

Monografia apresentada ao Curso de Odontologia do Centro Universitário de Volta Redonda, como requisito para obtenção do título de Bacharel em Odontologia.

Alunos: Camille Marry de Almeida Fialho

Isabela Cunha de Barros

Orientadora: Prof<sup>a</sup> Carolina Hartung

Habibe

Coorientadora: Prof<sup>a</sup> Danúsia da Silva

Vilela

**VOLTA REDONDA**

**2022**

**FICHA CATALOGRÁFICA**

Bibliotecária: Alice Tacão Wagner - CRB 7/RJ 4316

F438e Fialho, Camille Marry de Almeida  
Estudo radiográfico da prevalência de lesões cáries em molares  
decíduos. / Camille Marry de Almeida Fialho; Isabela Cunha de  
Barros. – Volta Redonda: UniFOA, 2022.

34 p. II

Orientador (a): Profa. Carolina Hartung Habibe

Monografia (TCC) – UniFOA / Curso de Odontologia, 2022.

1. Odontologia - TCC. 2. Cárie dentária. 3. Radiografia interproximal. 4. Prevalência. I. Habibe, Carolina Hartung. II. Centro Universitário de Volta Redonda. III. Título.

CDD 617.6



## FOLHA DE APROVAÇÃO



Trabalho de Conclusão do Curso intitulado: “Estudo Radiográfico da Prevalência de Lesões cariosas em Molares Decíduos ”

Elaborado por: Camille Marry de Almeida Fialho  
Isabela Cunha de Barros

E apresentado publicamente perante a Banca Avaliadora, como parte dos requisitos para conclusão do Curso de Odontologia.

Aprovada em 27 de junho de 2022.

Banca Avaliadora:

.....  
Profª Doutora Carolina Hartung Habibe

.....  
Profª Doutora Danúcia da Silva Vilela

.....  
Profª Doutora Rosiléa Chain Hartung Habibe

## DEDICATÓRIA

Aos meus pais e avós, dedico este trabalho, um dos meus maiores incentivadores da realização do meu sonho, com muito amor e gratidão. E em especial, à minha irmã, que sempre fora meu espelho e admiração como profissional e amiga. Aos queridos familiares e amigos, que me acompanharam nessa jornada. À nossa orientadora Carolina, por toda dedicação e paciência. E à minha amiga, dupla e segunda irmã, Isabela, que foi um dos alicerces para que este trabalho tenha se concretizado.

Camille Marry de Almeida Fialho

Dedico este trabalho aos meus pais, aos meus irmãos, aos meus avós, que ao longo dessa caminhada sempre estiveram me apoiando, incentivando, ajudando e acreditando no meu potencial. Ter vocês ao meu lado durante a trajetória, foi muito importante e essencial para realização dessa conquista. À minha orientadora, Carolina, por toda dedicação e orientação. À professora Roberta por todo carinho, incentivo e disposição em ajudar sempre. E por fim, à minha dupla, Camille, que compartilhou esse trabalho comigo e esteve ao meu lado durante toda trajetória.

Isabela Cunha de Barros

## **AGRADECIMENTOS**

Agradeço primeiramente à Deus, por nos momentos mais delicados estar comigo, me dando sabedoria, força e ter me concedido chegar até aqui. Aos meus pais e avós, pelo incentivo e por terem abdicado dos seus sonhos para tornar os meus possíveis, à vocês todo meu reconhecimento e gratidão. À minha irmã, Caroline, pelo carinho, apoio e por ser meu modelo à me tornar uma melhor Cirurgiã-Dentista. Aos meus amigos e familiares, obrigada pela compreensão quando não podia estar presente em alguns momentos e por sempre vibrarem comigo a cada conquista. Aos meus queridos mestres, em especial à minha Coorientadora Danusia e professora Roberta, o sentimento de gratidão à vocês é eterno, nunca parem de ensinar e que outros possam aprender e prosseguir com toda lição que nos fora passada. À minha querida orientadora, Carolina, obrigada pela oportunidade, pelos conhecimentos transmitidos, confiança, carinho, dedicação e por ser um exemplo de ser humano e tornar tudo mais leve. E meu agradecimento à minha dupla Isabela, por toda amizade ao longo desses anos, apoio em meus momentos mais difíceis e ainda sim continuar ao meu lado, paciência, companheirismo e compreensão, sem você nada disso seria possível!

Camille Marry de Almeida Fialho

Primeiramente, eu agradeço a Deus, por essa oportunidade que Ele me concedeu. Aos meus pais por sempre acreditarem em mim e por não medirem esforços em realizar os meus sonhos. Aos meus avôs e meus irmãos, que participaram dessa loucura durante 5 anos e sempre estiveram ali para me apoiar e ajudar sempre que foi necessário. Aos meus amigos e familiares por sempre torcerem por mim. Aos meus professores por todo aprendizado e ensinamentos que foram passados durante esses 5 anos. À minha orientadora, Caroline, por ter abraçado esse trabalho junto a nós com muita dedicação e amor. À minha coorientado, Danúsia, por toda ajuda e carinho. À professora Roberta, que sempre esteve ali disposta a ajudar com muito carinho. E a minha dupla Camille, por toda consideração, dedicação e parceria ao longo desses anos, que resultou nesse lindo trabalho que foi feito com muito amor e carinho.

Isabela Cunha de Barros

## EPÍGRAFE

“É loucura odiar todas as rosas porque uma te espetou. Entregar todos os teus sonhos porque um deles não se realizou, perder a fé em todas as orações porque em uma não foi atendido, desistir de todos os esforços porque um deles fracassou. É loucura condenar todas as amizades porque uma te traiu, descrer de todo amor porque um deles te foi infiel. É loucura jogar fora todas as chances de ser feliz porque uma tentativa não deu certo. Espero que na tua caminhada não cometas estas loucuras. Lembrando que sempre há uma outra chance, uma outra amizade, um outro amor, uma nova força. Para todo fim, um recomeço. ”

Zintaeb Onamaac

## RESUMO

A cárie dentária é uma doença multifatorial que se desenvolve a partir do processo de desmineralização da estrutura dentária devido ao acúmulo de placa bacteriana relacionado a fatores dietéticos, genéticos, ambientais e comportamentais. Para realizar o diagnóstico de uma lesão cariosa o exame clínico pode ser suficiente mas muitas vezes uma radiografia se faz necessária. O objetivo desse estudo foi avaliar a prevalência de lesões cariosas nas faces proximais e oclusais em molares decíduos, detectadas em radiografias interproximais. Foram avaliadas 15 radiografias interproximais efetuadas em pacientes encaminhados com a solicitação do referido exame, do arquivo do Serviço Especializado em Radiologia Odontológica – SERO, da cidade de Volta Redonda, estado do Rio de Janeiro, de crianças na faixa etária de 4 a 8 anos. Após a análise das radiografias, o resultado dos dois examinadores mostraram a prevalência total de lesões cariosas de 11% (examinador 1) e 10% (examinador 2) quando somadas as faces proximais e oclusais de todos os molares decíduos. Quando separado por faces, os resultados mostraram que a face distal foi mais acometida em ambos resultados, sendo 57,15% (examinador 1) e 47,82% (examinador 2). Já quando a análise foi feita separada por escores foi observado que a prevalência de lesões cariosas foi maior na dentina, sendo assim 71,42% (examinador 1) e 69,56% (examinador 2). Constata-se então que a prevalência total de lesões cariosas na pesquisa foi 10,28%, apresentando uma pequena diferença quando comparamos os dados separados. A pequena divergência encontrada pelos avaliadores pode ser justificada pela subjetividade da avaliação de imagens radiográficas.

Palavras-chave: Cárie Dentária; Radiografia Interproximal; Prevalência.

## ABSTRACT

Dental caries is a multifactorial disease that develops from the process of demineralization of the dental structure due to the accumulation of bacterial plaque related to dietary, genetic, environmental and behavioral factors. To perform the diagnosis a carious lesion, the clinical examination may be sufficient, but radiography is often necessary. The objective of this study was to evaluate the prevalence of carious lesions on the proximal and occlusal faces of deciduous molars, detected on interproximal radiographs. Fifteen interproximal radiographs performed in patients referred with the request of this exam were evaluated, from the file of the Specialized Service in Dental Radiology - SERO, in the municipality of Volta Redonda, state of Rio de Janeiro, of children between 4 and 8 years old. After the analyzing the radiographs, the results of the two examiners showed a total prevalence of carious lesions of 11% (examiner 1) and 10% (examiner 2) when adding the proximal and occlusal faces of all deciduous molars. When separated by faces, the results showed that the distal face was more affected in both results, being 57.15% (examiner 1) and 47.82% (examiner 2). When the analysis was performed separated by scores, it was observed that the prevalence of carious lesions was bigger in dentin, thus being 71.42% (examiner 1) and 69.56% (examiner 2). It appears then that the total prevalence of carious lesions in the survey was 10.28%, showing a small difference when comparing the separate data. The small divergence found by the evaluators can be explained by the subjectivity of the evaluation of radiographic images.

Keywords: Dental Caries; Radiography; Prevalence.

## LISTA DE GRÁFICOS

Gráfico 1	Prevalência Total de Lesões Cariosas - Examinador 1.....	21
Gráfico 2	Prevalência Total de Lesões Cariosas - Examinador 2.....	22
Gráfico 3	Prevalência Total de Lesões Cariosas - Examinadores 1 e 2.....	22
Gráfico 4	Prevalência de Lesões Cariosas nas faces oclusal, mesial e distal - Examinador 1.....	23
Gráfico 5	Prevalência de Lesões Cariosas nas faces oclusal, mesial e distal - Examinador 2.....	23
Gráfico 6	Prevalência de Lesões Cariosas separados em escores para lesões em esmalte, dentina e com envolvimento pulpar - Examinador 1.....	24
Gráfico 7	Prevalência de Lesões Cariosas separados em escores para lesões em esmalte, dentina e com envolvimento pulpar - Examinador 2.....	24

## LISTA DE TABELAS

Tabela 1	Escores de avaliação.....	20
Tabela 2	Análise Estatística – Teste de Tukey.....	25

## LISTA DE SIGLAS E ABREVIATURAS

CAAE	Certificado de Apresentação para Apreciação Ética
CoEPS	Comitê de Ética em Pesquisa em Seres Humanos
et al.	E colaboradores
UniFOA	Centro Universitário de Volta Redonda
GL	Grau de Liberdade
SQ	Soma de Quadrado
QM	Quadrado Médio
Q	Quadrado
F	Estatística
(p)	Valor
%	Porcetagem

## LISTA DE APÊNDICES

Apêndice A	Tabelas para avaliação das radiografias.....	31
------------	--	----

## LISTA DE ANEXOS

Anexo A Parecer Consubstanciado do CoEPs.....	33
---	----

## SUMÁRIO

<b>1 INTRODUÇÃO.....</b>	<b>14</b>
<b>2 REVISÃO DE LITERATURA .....</b>	<b>15</b>
<b>2.1 Cárie .....</b>	<b>15</b>
<b>2.1.1 Definição .....</b>	<b>15</b>
<b>2.1.2 Diagnóstico e Exame Clínico .....</b>	<b>16</b>
<b>2.1.3 Técnica Radiográfica .....</b>	<b>17</b>
<b>3 MATERIAIS E MÉTODOS .....</b>	<b>20</b>
<b>4 RESULTADOS .....</b>	<b>21</b>
<b>5 DISCUSSÃO.....</b>	<b>26</b>
<b>6 CONCLUSÃO.....</b>	<b>28</b>
<b>7 REFERÊNCIAS .....</b>	<b>29</b>
<b>APÊNDICES.....</b>	<b>31</b>
<b>ANEXOS.....</b>	<b>33</b>

## 1 INTRODUÇÃO

A cárie apresenta etiologia múltipla e ocorre devido à instabilidade da desmineralização e remineralização na estrutura dentária, com interligação entre aspectos genéticos, ambientais, comportamentais e dietéticos (MALTZ et al., 2016; PITTS et al., 2017). É necessária a existência de micro-organismos para a progressão da cárie, porém sozinhos não são suficientes para o desenvolvimento da doença, sendo condições como higiene bucal, hábitos alimentares e composição salivar, causas influenciáveis nas manifestações cariogênicas (LEITES; PINTO; SOUSA, 2006).

O desenvolvimento da doença cárie pode acontecer durante toda a vida, não importa se é em uma criança com dentição decídua, mista ou permanente, ou em um adulto com dentição permanente (PITTS et al., 2017). A doença pode evoluir e aparecer as lesões cariosas na primeira infância com evolução rápida afetando a dentição decídua. Certas condições como estilo de vida, quantidade de bactérias presentes na cavidade, diminuição de fluxo salivar, ausência de fluoretação, higiene bucal imprópria, hábitos alimentares inadequados como dieta rica em sacarose, carboidratos estes em alta frequência de ingestão podem agravar a chances de ocorrência de cárie (SELWITZ; ISMAIL; PITTS, 2007).

A identificação das lesões cariosas nas áreas proximais pode ser um desafio durante o exame clínico pois não existe visão direta dessa região (MARIATH, 2003). Com a difícil visualização da região, é necessário a execução de exames complementares que ajudem examinar as áreas proximais e à chegar em um diagnóstico (ARAUJO; ARAUJO; VANNUCCI, 1998; GROISMAN et al., 2016).

As radiografias nos tratamentos odontológicos desempenham um papel fundamental como exames complementares, para um melhor diagnóstico e indicação do tratamento mais adequado (MARIATH, 2003).

O objetivo desse estudo foi indicar a prevalência de lesões cariosas, detectadas em radiografias interproximais de molares decíduos, de crianças na faixa etária de 4 à 8 anos de idade.

## **2 REVISÃO DE LITERATURA**

### **2.1 Cárie**

#### **2.1.1 Definição**

A ocorrência da doença cárie, é o resultado de um acúmulo de eventos, por um processo dinâmico que passa ao longo de um período. O processo de desmineralização e remineralização são resultados do metabolismo microbiano na superfície do dente que, com o passar do tempo, pode ocorrer a perda de mineral podendo levar à uma cavitação na estrutura dentária evoluindo para estágios mais avançados (FEJERSKOV, 1997).

O mineral presente na estrutura dentária, permanece estável devido à presença de cálcio e fosfato inorgânico, e fluídos salivares. Através da fermentação dos carboidratos, as bactérias presentes na cavidade bucal fabricam o ácido láctico, que acaba ocasionando a desmineralização dentária. Quando o Ph diminui e depois de um tempo se recupera voltando ao normal, os minerais presentes sofrem o procedimento de desmineralização e remineralização (FELDENS et al., 2013; WENZEL, 2015).

A lesão cariosa é a consequência da destruição química da superfície do elemento dentário, atingindo o esmalte, a dentina e o cimento. Podendo se desenvolver de diferentes formas. As lesões cariosas evoluem em áreas onde há abundância de placas bacterianas durante um grande intervalo de tempo, entretanto estas lesões se desenvolvem em velocidade distintas devido as áreas que estão localizadas, pois algumas áreas da cavidade bucal podem apresentar uma menor prevalência de aparecimento de lesões devido a ação mecânica de limpeza da língua, bochechas, escovação dos dentes e alimentos abrasivos, e também o fluxo salivar em faces onde tem presença de grandes glândulas salivares devido a capacidade-tampão e formação do fluído fabricado (FEJERSKOV; NYVAD; KIDD, 2017).

Para ter a progressão da doença cárie é necessário ter uma concentração de placa bacteriana (biofilme) na superfície dentária, frequência da ingestão de carboidratos e processo de desmineralização do dente, essas bactérias presentes no biofilme irão transformar o substrato de carboidratos e fabricar um ácido na face

dentária, acarretando a perda mineral (processo de desmineralização) (FELDENS et al., 2013).

Inicialmente a lesão cáriosa é uma perda mineral moderada, ou seja, uma desmineralização superficial no exterior do dente, podendo ser observado como ponto branco fosco quando está ativa e como uma mancha acastanhada opaca ou escurecida quando inativa. Quando ativa seu desenvolvimento pode se dar lentamente ou rapidamente até ser modificado ou retirado, porém quando inativa se houver qualquer movimentação de microrganismos a lesão pode voltar a se desenvolver e evoluir (WENZEL, 2015).

Quando não abordada precocemente, o processo de evolução da doença cárie pode acabar causando danos à estética, à fonação, função mastigatória e o estado social e psicológico do paciente, afetando tanto o meio familiar quanto o próprio indivíduo (MATHUR; DHILLON, 2018).

Segundo Fejerskov (1997), o termo cárie dental é mais apropriado para se referir à perda mineral registrada, ou seja, a cárie, que abrange uma variedade de destruição de tecido duro e estágios de degradação da estrutura (FEJERSKOV, 1997).

### **2.1.2 Diagnóstico e Exame Clínico**

É primordial detectar a lesão cáriosa, diagnosticar os fatores etiológicos para planejar o melhor tratamento, os meios de prevenir e paralisar a doença. É importante que a identificação da lesão cáriosa aconteça nos primeiros indícios clínicos de perda de mineral do dente, para que o cirurgião-dentista possa agir precocemente para restaurar a estabilidade do meio bucal (GROISMAN et al., 2016).

Um dos meios mais usados para examinar as possíveis lesões cárias é a inspeção clínica com uso de espelho e sonda exploradora, sendo que o espelho é utilizado para possibilitar uma visibilidade indireta e quando há necessidade é manuseado para conter a língua para ajudar na inspeção da cavidade, e a sonda exploradora é empregado para verificar deformações nas estruturas do elemento dentário. Todavia, esse modo não é capaz de detectar as lesões minúsculas presentes nas regiões proximais e oclusais, é necessário o uso de procedimentos

complementares para ajudar a diagnosticar, com propósito de preencher a carência da investigação clínica ótica (IANNUCCI; HOWERTON, 2010; GROISMAN et al., 2016).

A identificação das lesões cariosas nas regiões proximais é de difícil detecção, pois na maioria das vezes não é possível verificar diretamente as faces proximais. Com isso, sempre buscam utilizar exames complementares para facilitar no diagnóstico, como meios de separação dentária mediatos ou imediatos, podendo ser barato e de grande serventia para a inspeção dessa área (ARAUJO; ARAUJO; VANNUCCI, 1998). Estudos mostraram que separadores dentais elásticos podem ser usados para ajudar na confirmação do diagnóstico, porém devem ser utilizados em conjunto e não como meio de substituir as radiografias bite wing (RIMMER; PITTS, 1990).

Os exames radiográficos são muito importantes na investigação através de imagens com alta resolução e nitidez, transmitindo-o maior número de dados daquela área inspecionada, o que é de grande serventia para conhecer o nível de desenvolvimento da lesão cariosa. Quando há uma grande perda de mineral na estrutura dentária é possível visualizar uma ingressão superior dos raios-X em áreas afetadas, devido a diminuição da consistência do elemento dentário na região lesionada, constatando uma lesão cariosa no dente através de imagem radiolúcida exibida na radiografia (WENZEL, 2004; IANNUCCI; HOWERTON, 2010; AMORIM; PEREIRA, 2022).

A técnica radiográfica interproximal é apropriada para identificar a presença de lesões cariosas nas faces oclusais e proximais em dentes posteriores (GROISMAN et al., 2016). As radiografias têm grande importância na detecção de lesões cariosas interproximais, mas não dão 100% de precisão, devido à capacidade de se ter alterações causadas pelas estruturas ligadas ao dente e, o processo e as mudanças referentes as técnicas radiográficas, que juntos podem causar erros e levando a uma análise equivocada, prejudicando o diagnóstico (ARAUJO; ARAUJO; VANNUCCI, 1998).

### **2.1.3 Técnica Radiográfica**

Com exame radiográfico o cirurgião dentista é capaz de observar a desmineralização no esmalte e na dentina através de áreas radiolúcidas, constatar a presença de lesões que não são possíveis de identificar somente com o exame clínico e possibilita também analisar o tamanho e a gravidade das lesões, quando este tenha aptidão e entendimento para discernir as estruturas anatômicas da cavidade bucal das anomalias radiográficas (IANNUCCI; HOWERTON, 2010; RODRIGUES et al., 2020).

As lesões cariosas quando encontradas na superfície proximal sem a presença de cavitação, dificilmente serão detectadas na radiografia interproximal. Entretanto, quando constatado clinicamente as áreas cavitadas, podemos perceber radiograficamente a existência de uma região radiolúcida na proximal do elemento dentário (SILVERSTONE, 1982). A descoberta de lesões cariosas em fase inicial é extremamente desejável visando minimizar os danos à estrutura dentária (PITTS, 1996).

A técnica radiográfica intrabucal bitewing ou interproximal é executada usando filme radiográfico 3 x 4cm (número 2) para adultos e o filme radiográfico 2,2 x 3,5cm (número 0) para crianças, podendo ser utilizados posicionadores e aletas de mordida para execução da técnica. Os posicionadores possuem uma base para fixação do filme, um dispositivo de mordida e um anel de alinhamento do posicionador, e já as aletas são uma modificação realizada no filme para que quando o paciente morda firmemente sobre a face oclusal fique paralelamente ao dente. Quando o exame é realizado com o auxílio de posicionador, as chances de haver sobreposição nos pontos de contato dos elementos dentários são menores e ajudando na excelência das imagens radiográficas, diminuindo a possibilidade de uma análise equivocada (ARITA; VAROLI, 2013; LASCALA; MOSCA, 2013; WENZEL, 2015; RODRIGUES et al., 2020).

Para realizarmos a técnica interproximal, é necessário que a angulação horizontal seja exata, o feixe central deve estar direcionado perpendicularmente à curvatura do arco e mediante à região de contato dos elementos dentários, já o ângulo vertical deve ser de +10 graus, seu uso é recomendado para suprir a moderada curvatura da porção superior do filme radiográfico e a ligeira angulação dos dentes, justamente projetando uma imagem bem espelhada e com menor distorção do que

uma periapical (IANNUCCI; HOWERTON, 2010).

O exame radiográfico interproximal necessita de um aparelho para que se destine ao seu alvo, o que resultará em uma imagem radiográfica com boa propriedade e clareza, fornecendo maiores detalhes para o acompanhamento da lesão cariosa. A exposição radiológica deve permanecer a menor possível, sempre procurando examinar o indício carioso do paciente, anteriormente ao exame radiográfico (WENZEL, 2004).

É empregada para analisar as faces interproximais dos elementos dentários posteriores das arcadas superiores e inferiores para avaliar a existência de lesões cariosas nas faces proximais, avaliação da crista óssea alveolar quanto a presença de reabsorção o que pode indicar doença periodontal e visualização de toda coroa dentária, proporcionando um exame completo e que colabora para a avaliação da profundidade e extensão das lesões cariosas, a presença de restaurações com muito ou pouco material e a presença de lesões cariosas secundárias circundando restaurações presentes (ARITA; VAROLI, 2013; RODRIGUES et al., 2020).

A radiologia digital é uma evolução tecnológica que reforça o papel da imagem radiográfica para se chegar a um possível diagnóstico, devido aos processos disponíveis para realização da radiografia digital. Para ser realizada não são necessários o uso de filme radiográfico e nem do processamento químico. Podendo ser separado por radiografia digitalizada, sendo que a captura da imagem pode ser feita com auxílio do scanner, da máquina fotográfica digital ou celular, e a radiografia digital, que pode ser feita de forma direta ou indireta. A direta é realizada com o Sistema Charge Couple Device (CCD) ou com Complementary Metal Oxide Semicondutor (CMOS), já a indireta é feita com o sistema de armazenamento de fósforo. As técnicas direta e indireta podem ser formatadas e mantidas em computadores (CHILVARQUER et al., 2021).

Mesmo com a evolução dos recursos tecnológicos para identificação de lesões cariosas, o exame radiográfico, ainda é um meio fundamental para o diagnóstico. Com os avanços científicos, os filmes radiográficos se tornaram mais velozes e sensíveis à radiação, apresentando maior propriedade e nitidez (WENZEL et al., 1993; PEREIRA; AMORIM, 2022).

### 3 MATERIAIS E MÉTODOS

Este estudo foi submetido ao Comitê de Ética em Pesquisa do Centro Universitário de Volta Redonda (CoEPS) – UniFOA, com número CAAE 56929422.6.0000.5237 e aprovado 07/04/2022 em (Anexo A) .

Para o presente estudo foram avaliadas 15 radiografias realizadas com a técnica interproximal (bite-wing) feitas com o aparelho Durr Dental utilizando placa de fósforo infantil (tamanho 0), efetuadas em pacientes de 4 à 8 anos do banco de dados do Serviço Especializado em Radiologia Odontológica - SERO, da cidade de Volta Redonda, estado do Rio de Janeiro.

Para a pesquisa, foram utilizadas as radiografias realizadas no período de janeiro à março de 2022, com o objetivo de avaliar a prevalência de lesões cáries nas proximais e oclusais de molares decíduos de pacientes na faixa etária citada acima.

A avaliação radiográfica foi realizada por duas profissionais experientes e calibradas, ambas professoras do curso de Odontologia e docentes da disciplina de Odontopediatria. Cada radiografia foi analisada pelas duas avaliadoras e os dados alimentados em planilhas de excel com as radiografias numeradas de 0 a 15.

Nas planilhas as faces proximais e oclusal dos elementos foram preenchidas com presença ou ausência de lesão cáries de acordo com o escores apresentados abaixo. As planilhas então foram analisadas, tabuladas e submetidas ao teste de Tukey.

Tabela 1 Escores de avaliação

ESCORES DE AVALIAÇÃO	
0	Ausência de cárie
1	Em esmalte
2	Metade externa de dentina
3	Metade interna de dentina
4	Envolvimento pulpar

## 4 RESULTADOS

Após a tabulação dos dados e análise estatística apresentamos abaixo os resultados encontrados. Quando separados os dados avaliados de cada avaliador podemos observar nos gráficos 1 e 2 a prevalência total de lesões cariosas.

Gráfico 1 Prevalência Total de Lesões Cariotas - Examinador 1

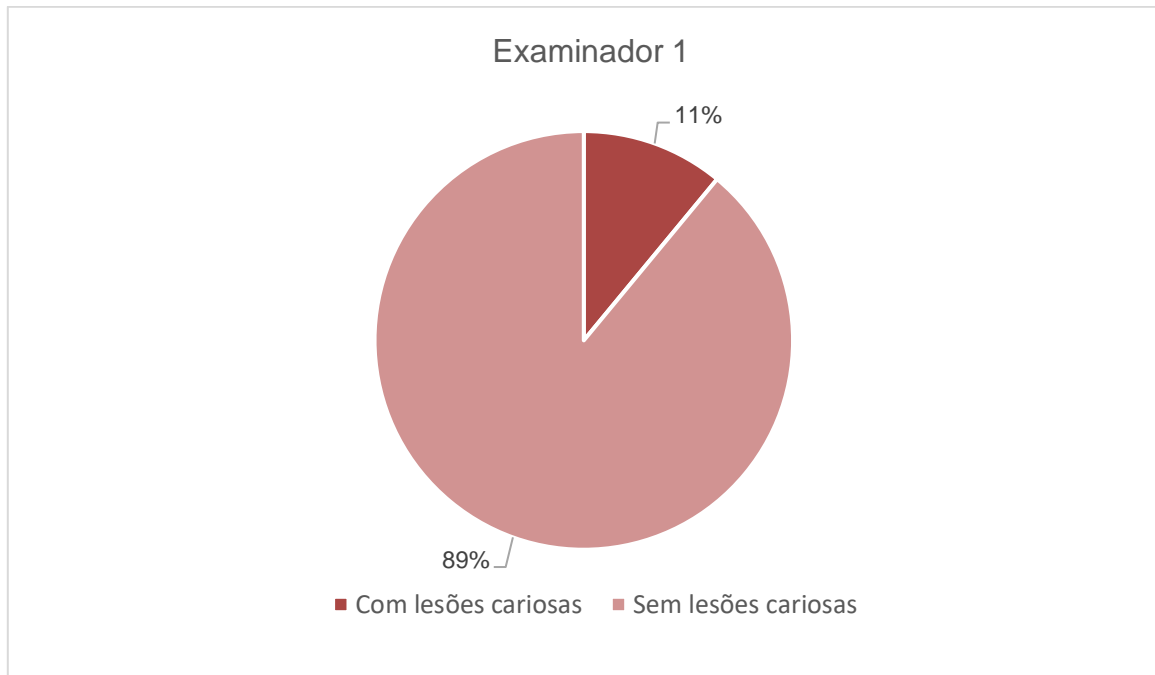
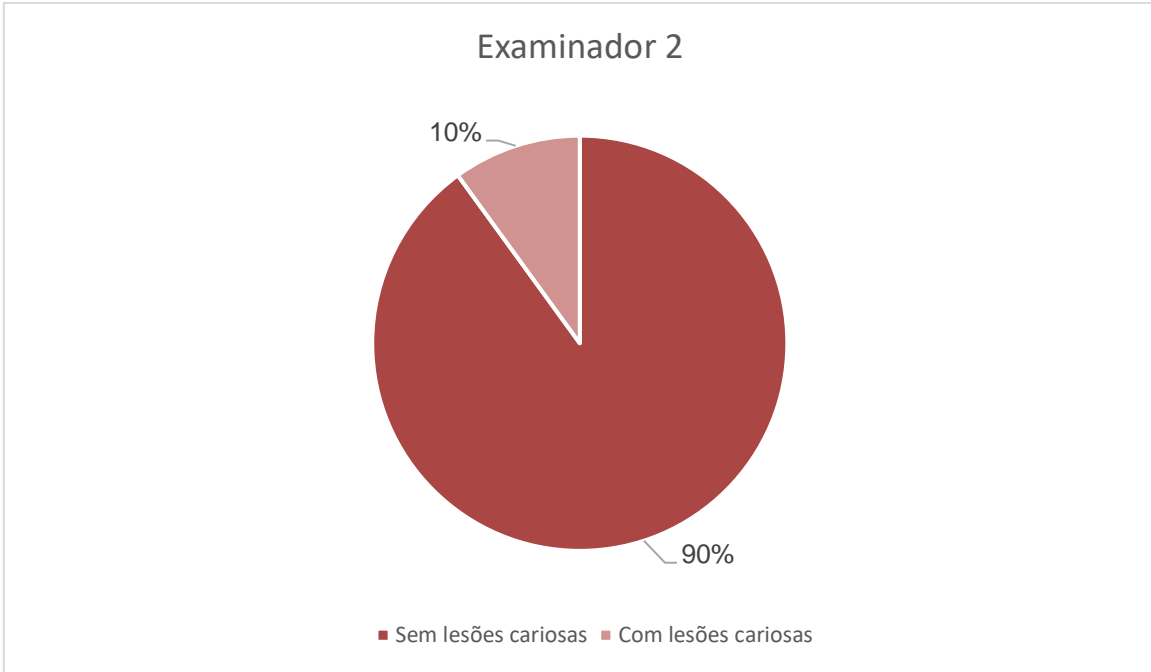
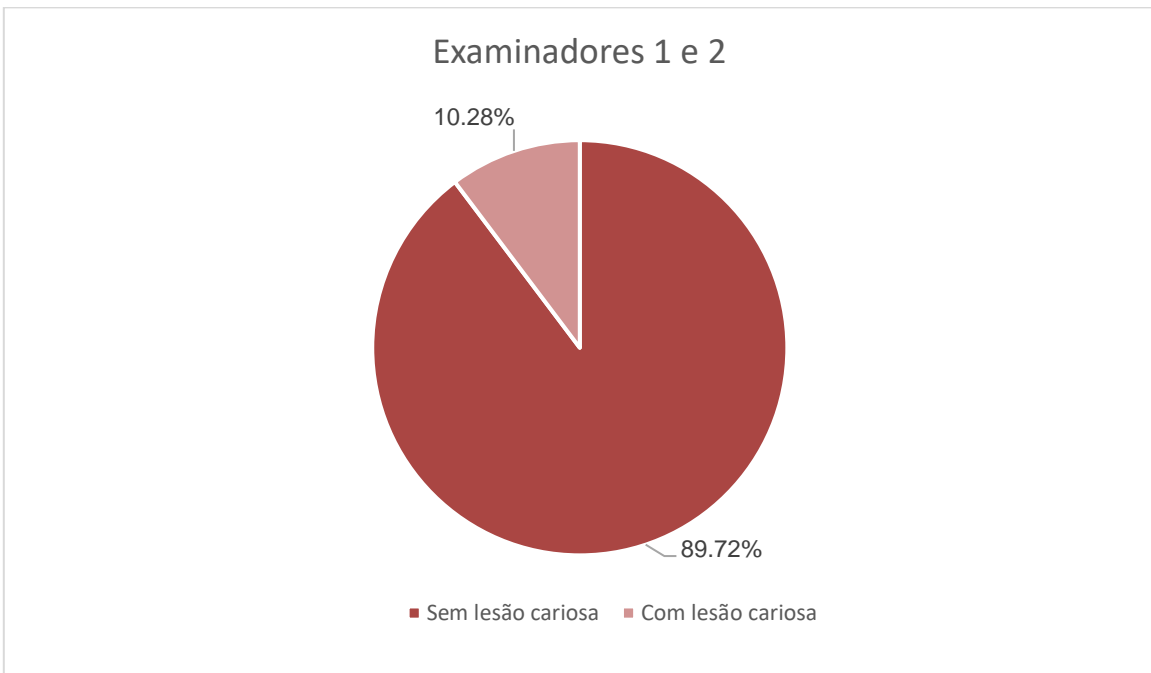


Gráfico 2 Prevalência Total de Lesões Cariotas - Examinador 2



Quando os dados dos dois examinadores se fundem, uma pequena diferença pode ser observada conforme o gráfico 3.

Gráfico 3 Prevalência Total de Lesões Cariotas - Examinadores 1 e 2



Quando avaliamos somente as lesões cariosas e separamos por faces acometidas, podemos observar uma maior prevalência de lesões na face distal em ambos os examinadores conforme Gráficos 4 e 5.

Gráfico 4 Prevalência de Lesões Cariotas nas faces oclusal, mesial e distal - Examinador 1

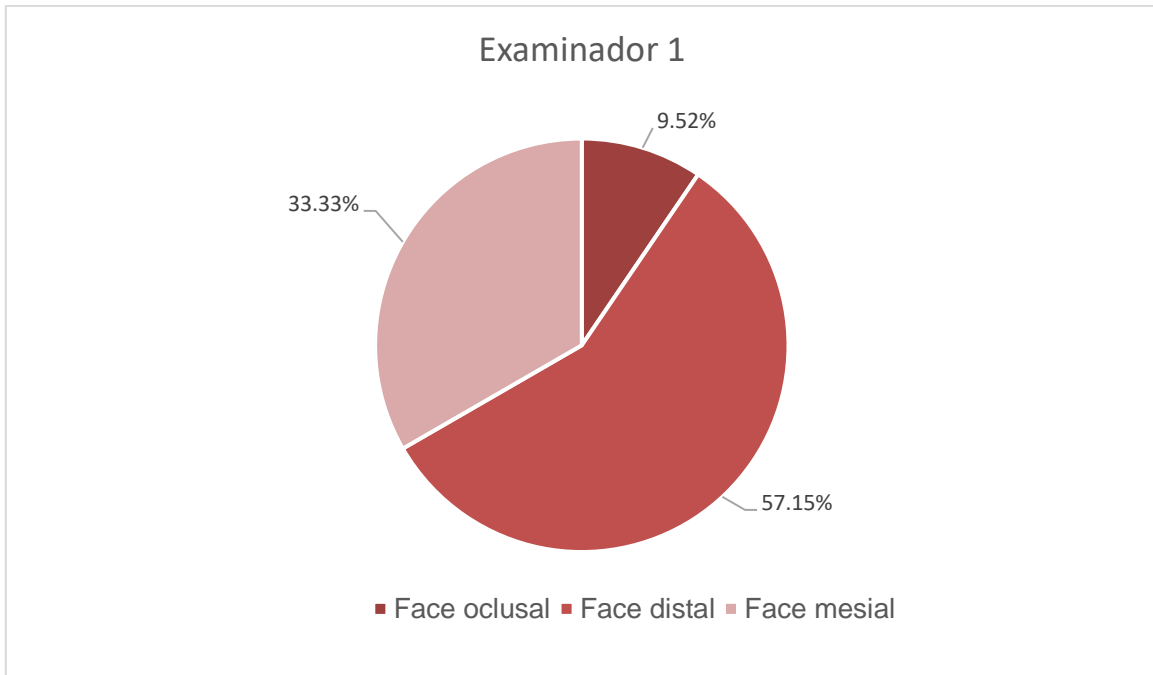
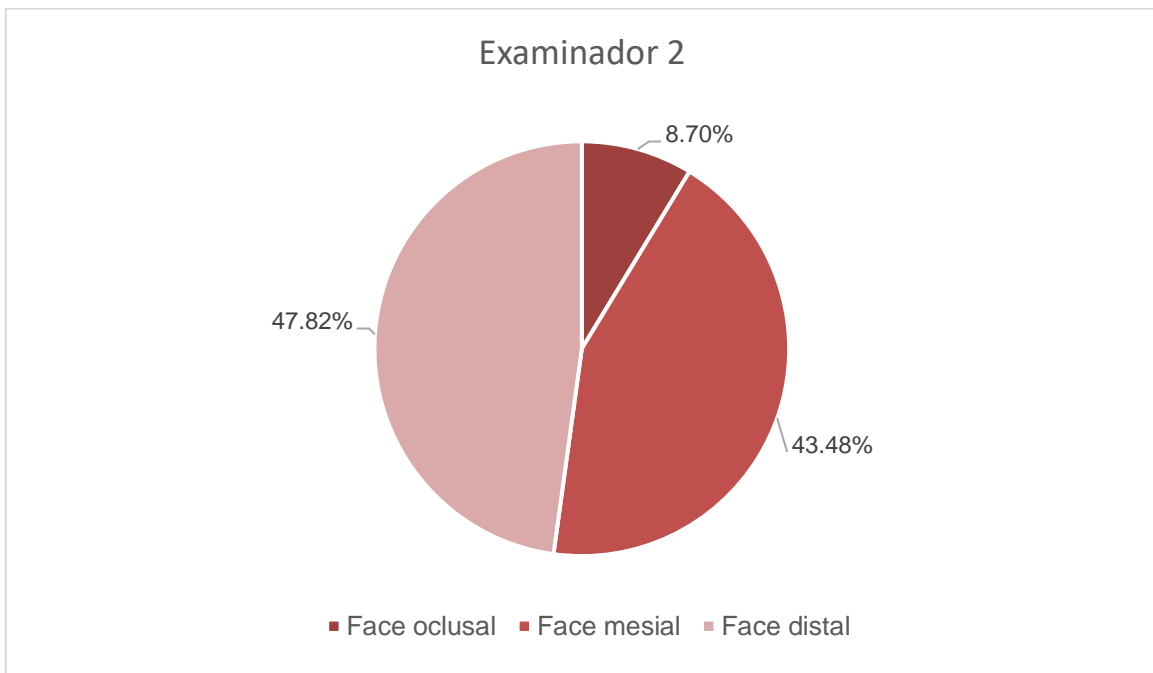


Gráfico 5 Prevalência de Lesões Cariotas nas faces oclusal, mesial e distal - Examinador 2



Quando avaliamos somente as lesões cariosas e separamos os escores para lesões de esmalte, dentina e envolvimento pulpar podemos observar os seguintes resultados apresentados nos gráficos 6 e 7.

Gráfico 6 Prevalência de Lesões Cariotas separados em escores para lesões em esmalte, dentina e com envolvimento pulpar - Examinador 1

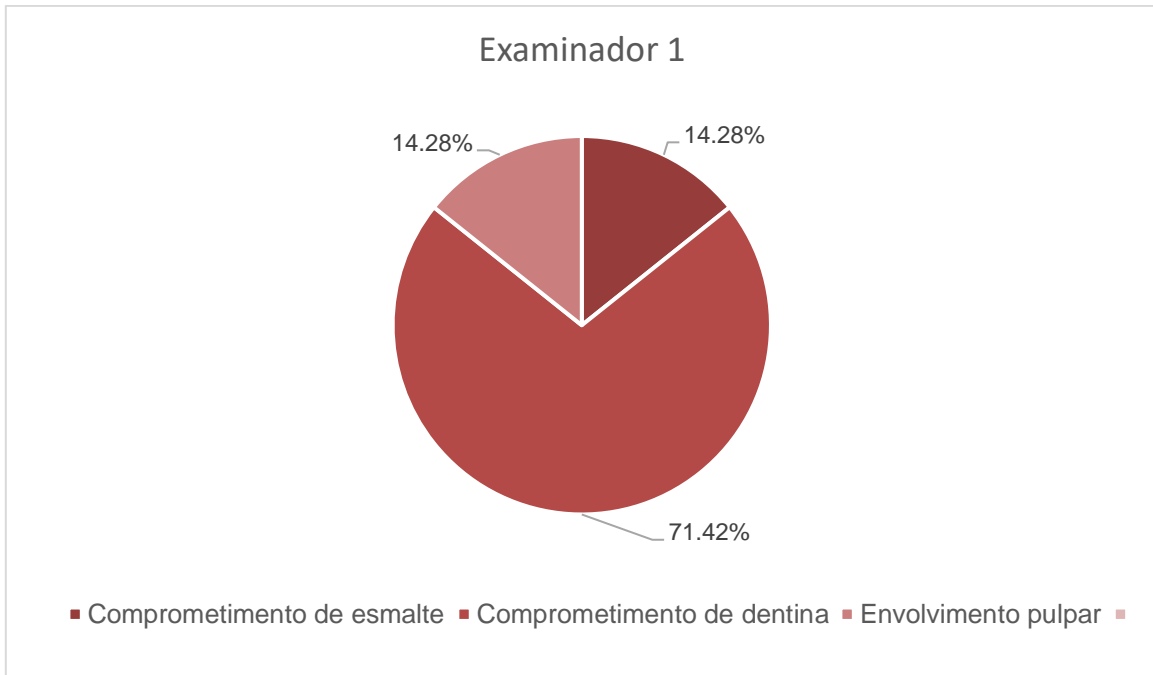
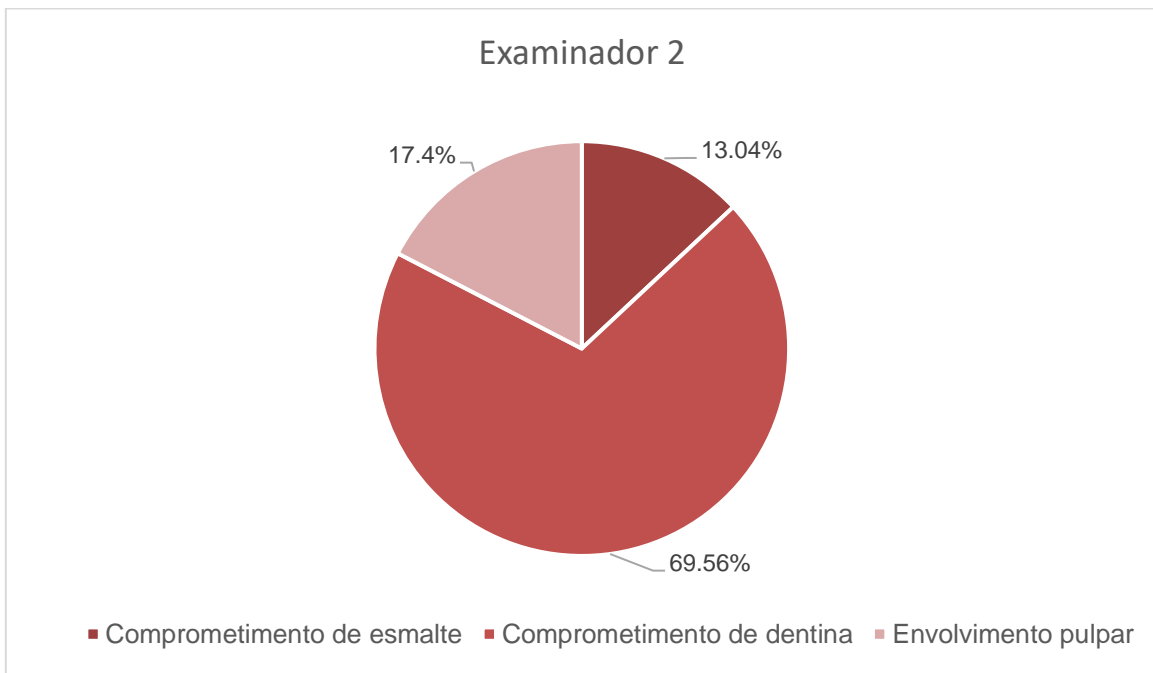


Gráfico 7 Prevalência de Lesões Cariosas separados em escores para lesões em esmalte, dentina e com envolvimento pulpar – Examinador 2



A análise estatística utilizada foi o Teste de Tukey que consiste em comparar todos os possíveis pares de médias e se baseia na diferença mínima significativa, considerando os percentuais dos grupos dos dois avaliadores. Portanto de acordo com a análise foi observada diferença significativamente estatística quando comparadas as faces oclusal e distal em ambos os avaliadores. Os dados estão apresentados abaixo na tabela.

Tabela 2 Análise Estatística – Teste de Tukey

<b>Mesial X Oclusal X Distal - Todos avaliadores</b>			
<b>FONTES DE VARIAÇÃO</b>	<b>GL</b>	<b>SQ</b>	<b>QM</b>
Tratamentos	2	8,822	4,411
Erro	357	278,333	0,78
F =	5,6578		
(p) =	0,0042		
Média (1- Mesial) =	0,3167		
Média (2- Oclusal) =	0,1167		
Média (3- Distal) =	0,5		
<b>Tukey:</b>	<b>Diferença</b>	<b>Q</b>	<b>(p)</b>
Médias ( 1 a 2) =	0,2	2,4813	ns
Médias ( 1 a 3) =	0,1833	2,2745	ns
Médias ( 2 a 3) =	0,3833	4,7557	< 0.01

## 5 DISCUSSÃO

Para que a cárie se desenvolva é indispensável que haja diversos acontecimentos, como, acúmulo de biofilme, dieta rica em carboidratos e perda na estrutura dentária (FEJERSKOV, 1997; FELDENS et al., 2013). Com a fermentação dos carboidratos presentes na cavidade, ocorre a produção do ácido lático que dá início ao procedimento de desmineralização, causando danos no elemento dentário que pode afetar o esmalte, a dentina e o cimento do mesmo (FEJERSKOV, 1997; FELDENS et al., 2013; WENZEL, 2015; FEJERSKOV; NYVAD; KIDD, 2017).

É muito relevante fazer a verificação da presença de lesão cariosa nos estágios iniciais de destruição dentária, para que seja possível realizar procedimentos prévios para restabelecer o meio bucal e diminuir os danos causados pela doença (PITTS, 1996; GROISMAN et al., 2016). Se a identificação não é realizada precocemente, a lesão cariosa pode evoluir, afetando de diversas formas a vida do paciente (MATHUR; DHILLON, 2018). Neste estudo a prevalência total de lesões cariosas identificadas radiograficamente de acordo com o 1º examinador foi de 11%, já o a prevalência encontrada pela 2º examinador foi de 10%, evidenciando um diagnóstico precoce.

Na investigação clínica, o espelho e a sonda exploradora são instrumentais muito utilizadas para verificar presença de lesões, porém, muitas vezes a solicitação de exames complementares é necessária, para auxiliar e determinar o diagnóstico (ARAUJO; ARUAJO; VANNUCCI, 1998; IANNUCCI; HOWERTON, 2010; GROISMAN et al., 2016).

A realização do exame radiográfico é de grande valor, pois através do mesmo é revelado existência de lesões da cárie em faces proximais e oclusais que não são possíveis identificar com o exame clínico (RIMMER; PITTS, 1990; WENZEL, 2004; IANNUCCI; HOWERTON, 2010; GROISMAN et al., 2016; RODRIGUES et al. 2020; AMORIM; PEREIRA, 2022). Ao exame radiográfico a prevalência total de lesões cariosas foi de 10,28% analisando os dados dos dois avaliadores. Quando observamos somente as lesões cariosas presentes e dividimos em faces oclusais, faces mesiais e faces distais encontramos os seguintes resultados: de acordo com o examinador 1 a prevalência nas faces oclusais é de 9,52%, nas faces mesiais de

33,33% e nas faces distais de 57,15%, de acordo com o examinador 2 a prevalência nas faces oclusais é de 8,70%, nas faces mesiais de 43,48% e nas faces distais de 47,82%. Através da análise detectamos uma maior prevalência de lesões cariosas na face distal nos primeiros molares decíduos e na face mesial dos segundos molares decíduos, podendo ser devido ao acúmulo de placa bacteriana e a dificuldade de higienização daquela área por causa do contato interproximal entre um dente e outro. E ainda foi acometido as estruturas de esmalte, dentina e com comprometimento pulpar, sendo 14,28% em esmalte, 71,42 % em dentina e 14,28% comprometimento pulpar, de acordo com 1º examinador, e conforme o 2º examinador a prevalência no esmalte foi de 13,04%, na dentina de 69,56% e o comprometimento pulpar foi de 17,4%.

A técnica radiográfica mais indicada para complementar o exame clínico é a técnica interproximal ou bitewing, sendo um exame de boa qualidade que nos proporcionará uma análise radiográfica nítida, fornecendo melhores detalhes para o acompanhamento da lesão cariosa, uma vez que é empregada para visualizar radiograficamente a existência de cárie nas faces proximais e oclusais, assim como a extensão de sua lesão (SILVERSTONE, 1982; WENZEL, 2004; ARITA; VAROLI 2013; GROISMAN et al., 2016; RODRIGUES et al., 2020). Pode ser comum acontecer divergências quando comparamos os resultados da análise feita pelos dois examinadores, pois apesar de serem profissionais experientes, calibrados e capacitados, a subjetividade do exame e imagem acaba criando um viés de interpretação podendo haver diferença de resultados.

## 6 CONCLUSÃO

A cárie é uma doença multifatorial e quando diagnosticada precocemente o plano de tratamento se torna menos invasivo. Porém muitas das vezes não é possível fazer esse diagnóstico somente com o exame clínico, sendo necessário complementar essa carência com exames complementares, como por exemplo o exame radiográfico que nos fornece uma imagem nítida que nos proporciona uma visualização das estruturas presentes no elemento dentário que não são possíveis de observar clinicamente.

Conclui-se nessa pesquisa que a prevalência total de lesões cariosas foi de 10,28% e quando separamos por faces acometidas, e analisamos os dados encontrados pelos examinadores, vemos que a face distal possui uma maior prevalência de lesões, sendo esses os dados apresentados: 57,15% (Examinador 1) e 47,82% (Examinador 2). E quando separamos por escores para lesões presentes no esmalte, na dentina e com comprometimento pulpar, observamos que a estrutura mais acometida por lesões cariosas foi a dentina, sendo esses os dados encontrados: 71,42% (Examinador 1) e 69,56% (Examinador 2). Embora, os examinadores sejam treinados e qualificados, cada um analisa os exames radiográficos à sua maneira, resultando na discrepância entre os resultados quando comparados.

## 7 REFERÊNCIAS

- AMORIM, J. S.; PEREIRA, B. N. M. O diagnóstico por imagem em benefício da odontologia atual. **Revista Cathedral** (ISSN 1808-2289), v. 4, n. 1, 2022.
- ARAUJO, R. M.; ARAUJO, M. A. M.; VANNUCCI, M. G. Comprovação Clínica de Cáries Interproximais Diagnosticadas Radiograficamente. **Rev. Odontol. UNESP**, São Paulo, v.27, n.2, p. 553-565, 1998.
- ARITA, E. S.; VAROLI, F. P. Técnicas Radiográficas Intraorais. In: FENYO-PEREIRA, M. **Radiologia Odontológica e Imaginologia**. 2 ed. São Paulo: Editora Santos, 2013.
- CHILVARQUER, I.; HAYEK, J. E.; CHILVARQUER, L. W.; SADDY, M. S.; LIPIEC, M.; FENYO-PEREIRA, M. Radiografia Digital. In: FENYO-PEREIRA, M. **Radiologia Odontológica e Imaginologia**. 3 ed. São Paulo: Editora Santos, 2021.
- FEJERSKOV, O. Concepts of dental caries and their consequences for understanding the disease. **Community Dent Oral Epidemiol**. Munksgaard, v.25, p. 5-12, 1997.
- FEJERSKOV, O.; NYVAD, B.; KIDD, E. A. M. **Cárie Dentária - Fisiopatologia e Seu Tratamento**. 3 ed. São Paulo: Editora Santos, 2017.
- FELDENS, C. A.; KRAMER, P. F.; CURY, J. A.; TENUTA, L. M. A. Cárie Dentária na infância: Conceitos Preliminares. In: FELDENS, C. A.; KRAMER, P. F. **Cárie Dentária na Infância: Uma Abordagem Contemporânea**. São Paulo: Editora Santos, 2013.
- GROISMAN, S.; JARDIM, J. J.; VEEN, M. H. V. D.; MALTZ, M. Diagnóstico de Cárie Dentária. In: MALTZ, M.; TENUTA, L. M. A.; GROISMAN, S.; Cury, J. A. **Cariologia: Conceitos Básicos, Diagnóstico e Tratamento Restaurador**. São Paulo: Editora Artes Médicas, 2016.
- IANNUCCI, J. M.; HOWERTON, L. J. **Radiografia Odontológica: Princípios e Técnicas**. São Paulo: Editora Santos, 2010
- LEITES, A. C. B. R.; PINTO, M. B.; SOUSA, E. R. S. **Aspectos microbiológicos da cárie dental**. *Salusvita*, Bauru, v.25, n. 2, p. 239- 252, 2006.
- LASCALA, C. A.; MOSCA, R. C. Filmes e Processamento Radiográfico. In: FENYO-PEREIRA, M. **Radiologia Odontológica e Imaginologia**. 2 ed. São Paulo: Editora Santos, 2013.
- MALTZ, M.; TENUTA, L. M.; GROISMAN, S.; CURY, J. A. **Cariologia: Conceitos Básicos, Diagnóstico e Tratamento Não Restaurador**. 3 ed. São Paulo: Editora Artes Médicas, 2016.
- MARIATH, A. A. S. **Associação entre critérios clínicos e presença de cavidade validada em lesões cariosas proximais de molares decíduos**. 2003. 67 p. Dissertação (Mestrado em Clínica Odontológica, Odontopediatria), Universidade

Federal do Rio Grande do Sul, Porto Alegre, 2003.

MATHUR, V.P.; DHILLON, J.K.; Dental Caries: A Disease Which Needs Attention. **Indian J Pediatr.** 2018 Mar;85(3):202-206.

PITTS, N.B. The use of bitewing radiographs in the management of dental caries: scientific and practical considerations. **Dentomaxillofac. Radiol.** London, v.25, n.1, p.5-16, jan.1996.

PITTS, N.B.; ZERO, D.T.; MARSH, P.D.; EKSTRAND, K.; WEINTRAUB, J.A.; RAMOS-GOMEZ, F.; TAGAMI, J.; TWETMAN, S.; TSAKOS, G.; ISMAIL, A. Dental caries. **Nat Rev Dis Primers**, London, v. 3, n.17030, 2017.

RIMMER, P.A., PITTS, N.B. Temporary elective tooth separation as a diagnostic aid in general dental practice. **Br.Dent.J.**, London, v. 169, n.3/4, p.87-92, aug. 1990.

RODRIGUES, J. A.; IONTA, F. Q.; RUBIRA, C. M. F.; DINIZ, M. B.; RIOS, D. Uso de Radiografia e outros métodos complementares para detecção de lesões cariosas. In: DELBEM, A. C. B.; SOUZA, B. M.; SIPERT, C. R.; RUBIRA, C. M. F.; ALENCAR, C. R. B.; CARDOSO, C. A. B.; et al. **Cariologia: Da Base à Clínica**. São Paulo: Editora Manole, 2020.

SELWITZ, R. H.; ISMAIL, A.; PITTS, N. B. Dental caries. **Lancet**, London, v. 369, n.9555, p. 51–59. Jan. 2007.

SILVERSTONE, L.M. Relationship of the macroscopic, histological and radiographic appearance of interproximal lesions in human teeth in vitro study using artificial caries technique. **Pediatric Dent.** Chicago, v.3, p.414-22, 1982.

WENZEL, A. Bitewing and Digital Bitewing Radiography for Detection of Caries Lesions. **J Dent Res**, 2004; 83(Spec No C):C72–C75.

WENZEL, A. Cárie Dentária. In: WHITE, S. C.; PHAROAH, M. J. **Radiologia Oral: Princípios e Interpretação**. 7 ed. Rio de Janeiro: Editora Elsevier, 2015.

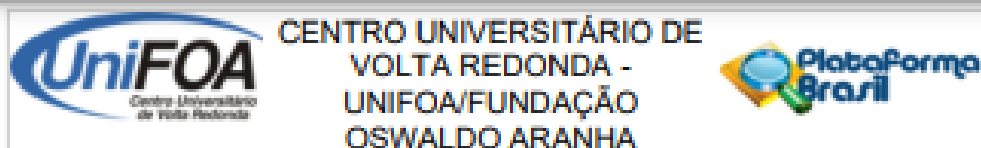
WENZEL, A.; PITTS, N. B.; VERDONSCHOT, E. H.; KALSBECK, H. Developments in radiographic caries diagnosis. **J. Dent.** Guildford, v.21, n.3, p.131-40, 1993.

## APÊNDICE A: Tabelas para avaliação das radiografias

LADO ESQUERDO				
Nº DA RADIOGRAFIA	Nº DO ELEMENTO DENTÁRIO	FACE MESIAL	FACE OCLUSAL	FACE DISTAL
1º	64			
	65			
	74			
	75			
2º	64			
	65			
	74			
	75			
3º	64			
	65			
	74			
	75			
4º	64			
	65			
	74			
	75			
5º	64			
	65			
	74			
	75			
6º	64			
	65			
	74			
	75			
7º	64			
	65			
	74			
	75			
8º	64			
	65			
	74			
	75			

LADO DIREITO				
Nº DA RADIOGRAFIA	Nº DO ELEMENTO DENTÁRIO	FACE MESIAL	FACE OCLUSAL	FACE DISTAL
9º	54			
	55			
	84			
	85			
10º	54			
	55			
	84			
	85			
11º	54			
	55			
	84			
	85			
12º	54			
	55			
	84			
	85			
13º	54			
	55			
	84			
	85			
14º	54			
	55			
	84			
	85			
15º	54			
	55			
	84			
	85			

## Anexo A: Parecer Consubstanciado do CoEPs



**PARECER CONSUBSTANCIADO DO CEP**

**DADOS DO PROJETO DE PESQUISA**

**Título da Pesquisa:** ESTUDO RADIOGRÁFICO DA PREVALÊNCIA DE LESÕES CARIOSAS EM MOLARES DECÍDUOS

**Pesquisador:** CAROLINA HARTUNG HABIBE

**Área Temática:**

**Versão:** 1

**CAAE:** 56929422.6.0000.5237

**Instituição Proponente:** FUNDAÇÃO OSWALDO ARANHA

**Patrocinador Principal:** Financiamento Próprio

**DADOS DO PARECER**

**Número do Parecer:** 5.338.506

**Apresentação do Projeto:**

O estudo avaliará radiografias interproximais, de um banco de dados do centro radiológico, no período de janeiro a março de 2022 de indivíduos variando de 4 à 6 anos de idade.

**Objetivo da Pesquisa:**

Determinar a prevalência de lesões cariosas em molares decíduos de crianças de 4 à 6 anos avaliando o banco de dados de um serviço radiológico.

**Avaliação dos Riscos e Benefícios:**

**Riscos:** serão os dados dos pacientes, que o pesquisador se responsabilizará pelo resguardo do sigilo.

**Benefícios:** contribuir com o conhecimento da prevalência de lesão cariosa na amostra estudada.

**Comentários e Considerações sobre a Pesquisa:**

Vide conclusão.

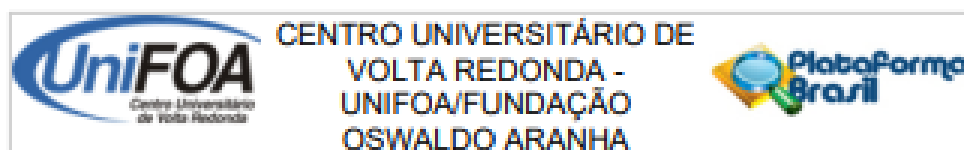
**Considerações sobre os Termos de apresentação obrigatória:**

Vide conclusão.

**Recomendações:**

Não há.

**Endereço:** Avenida Paulo Eriel Alves Abrantes, nº 1325  
**Bairro:** Prédio 03, Sala 05 - Bairro Tinha Preta      **CEP:** 27.240-560  
**UF:** RJ      **Município:** VOLTA REDONDA  
**Telefone:** (24)3340-8400      **Fax:** (24)3340-8404      **E-mail:** cep@foa.org.br



Continuação do Parecer: S.338.586

**Conclusões ou Pendências e Lista de Inadequações:**

O TCLE não foi entregue sob a justificativa de uso apenas do dos dados radiográficos. É preciso esclarecer a impossibilidade de recolher o termo assinado de todos os participantes da pesquisa.

**Considerações Finais a critério do CEP:**

Acrescentar na justificativa a impossibilidade de recolher o termo assinado de exames já arquivados.

**Este parecer foi elaborado baseado nos documentos abaixo relacionados:**

Tipo Documento	Arquivo	Postagem	Autor	Situação
Informações Básicas do Projeto	PB_INFORMAÇÕES_BÁSICAS_DO_PROJETO_1883232.pdf	03/03/2022 01:04:43		Aceito
TCLE / Termos de Assentimento / Justificativa de Ausência	ANUENCIA.pdf	03/03/2022 01:04:23	CAROLINA HARTUNG HABIBE	Aceito
Folha de Rosto	folhaDeRosto1.pdf	03/03/2022 01:03:45	CAROLINA HARTUNG HABIBE	Aceito
Projeto Detalhado / Brochura Investigador	BROCHURA.docx	11/01/2022 01:57:59	CAROLINA HARTUNG HABIBE	Aceito

**Situação do Parecer:**

Aprovado

**Necessita Apreciação da CONEP:**

Não

VOLTA REDONDA, 07 de Abril de 2022

Assinado por:

Walter Luiz Moraes Sampaio da Fonseca  
(Coordenador(a))

Endereço: Avenida Paulo Eriel Alves Abacaxis, nº 1325  
 Bairro: Prédio 01, Sala 05 - Bairro Tala Popoá CEP: 27.240-560  
 UF: RJ Município: VOLTA REDONDA  
 Telefone: (24)3340-8400 Fax: (24)3340-8404 E-mail: cep@foa.org.br