

FUNDAÇÃO OSWALDO ARANHA
CENTRO UNIVERSITÁRIO DE VOLTA REDONDA
CURSO DE GRADUAÇÃO EM ODONTOLOGIA
TRABALHO DE CONCLUSÃO DE CURSO

OTÁVIO FELIZARO DOS SANTOS

HARMONIZAÇÃO OROFACIAL ASSOCIADA AO
RESTABELECIMENTO DA DIMENSÃO VERTICAL DE OCLUSÃO:
RELATO DE CASO

VOLTA REDONDA

2020

FUNDAÇÃO OSWALDO ARANHA
CENTRO UNIVERSITÁRIO DE VOLTA REDONDA
CURSO DE GRADUAÇÃO EM ODONTOLOGIA
TRABALHO DE CONCLUSÃO DE CURSO

HARMONIZAÇÃO OROFACIAL ASSOCIADA AO
RESTABELECIMENTO DA DIMENSÃO VERTICAL DE OCLUSÃO:
RELATO DE CASO

Monografia apresentada ao Curso de Odontologia do Centro Universitário de Volta Redonda, como requisito para obtenção do título de Bacharel em Odontologia.

Aluno: Otávio Felizaro dos Santos

Orientadora: Cristiane Fonseca de
Carvalho

Coorientador: Rodrigo Xavier de Freitas

VOLTA REDONDA

2020

FICHA CATALOGRÁFICA

Bibliotecária: Alice Tação Wagner - CRB 7/RJ 4316

S237h Santos, Otávio Felizaro dos.
Harmonização orofacial associada ao restabelecimento da
dimensão vertical de oclusão: relato de caso. / Otávio Felizaro dos
Santos. – Volta Redonda: UniFOA, 2020.

54 p. II

Orientador (a): Cristiane Fonseca de Carvalho

Monografia (TCC) – UniFOA / Curso de Odontologia, 2020.

1. Odontologia - TCC. 2. Oclusão dentária. 3. Preenchedores dérmicos - estética. I. Carvalho, Cristiane Fonseca de. II. Centro Universitário de Volta Redonda. III. Título.

CDD 617.6



FOLHA DE APROVAÇÃO



Trabalho de Conclusão do Curso intitulado: “Harmonização Orofacial associada ao restabelecimento da Dimensão Vertical de Oclusão: Relato de caso”

Elaborado por: Otávio Felizaro dos Santos

E apresentado publicamente perante a Banca Avaliadora, como parte dos requisitos para conclusão do Curso de Odontologia.

Aprovado em 25 de junho de 2020.

Banca Avaliadora:

.....
Prof.^a Doutora Cristiane Fonseca de Carvalho

.....
Prof.^o Mestre Rodrigo Xavier de Freitas

.....
Prof.^a Doutora Carolina Hartung Habibe

DEDICATÓRIA

Aos meus pais, João Luiz Gomes dos Santos e Heliene Felizaro da Silva que, por vezes, abdicaram de seus sonhos, para a realização do meu.

AGRADECIMENTOS

À todos que contribuíram para a realização deste trabalho desde a caminhada até aqui. Em especial para Daiana Augusta Oliveira da Silva, Glória Elaine Chiesse Coelho, Cristiane Fonseca de Carvalho, Roberta Mansur Caetano, Mauri Garcia Ferreira da Luz.

EPÍGRAFE

“Ajudar é um vício de amor”

Delacruz

RESUMO

O objetivo deste trabalho foi relatar um caso clínico de Harmonização Orofacial numa paciente com perda de Dimensão Vertical de Oclusão e idade avançada. O planejamento e tratamento proposto, conciliou reabilitação da Dimensão Vertical por meio de restaurações indiretas cerâmicas, seguido de procedimentos de Harmonização Orofacial por meio de preenchedores faciais a base de hialuronano e Toxina Botulínica Tipo A. Os resultados obtidos foram satisfatórios, as rugas foram amenizadas e o sorriso recomposto, reabilitando tamanho, forma, textura e cor dos dentes anteriores. Funcionalmente houve melhoria da função mastigatória. Conclui-se que a reabilitação da Dimensão Vertical de Oclusão, colaborou funcionalmente para a suavização das rugas de expressões faciais acentuadas, em conjunto aos procedimentos de Harmonização Orofacial que atribuíram eficientes resultados estéticos.

Palavras-chave: Oclusão Dentária; Preenchedores Dérmicos; Estética.

ABSTRACT

The objective of this work was to report a clinical case of Orofacial Harmonization in a patient with loss of vertical dimension of occlusion and old age. The planning and treatment proposed, reconciled the rehabilitation of the Vertical Dimension by means of ceramic prostheses, orofacial harmonization procedures by means of facial fillers based on hyaluronic acid and botulinum toxin Type A. The results obtained were satisfactory, the wrinkles were smoothed and the smile restored, rehabilitating the size, shape, texture and color of the anterior teeth. Functionally improved masticatory function. It was concluded that the rehabilitation of the Vertical Dimension of Occlusion, functionally contributed to the smoothing of the wrinkles of accentuated facial expressions, associated with the Orofacial Harmonization procedures that proved effective for the aesthetic results.

Key-words: Dental Occlusion; Dermal Fillers; Esthetics.

LISTA DE FIGURAS

Figura 1 Vista Frontal	30
Figura 2 Vista Frontal	30
Figura 3 Vista Lateral com expressão “sorriso”	31
Figura 4 Vista Frontal com expressão “nojo”	31
Figura 5 Vista Frontal com expressão “susto”	32
Figura 6 Lábios.....	33
Figura 7 Sulcos nasogenianos	34
Figura 8 Vista Frontal	35
Figura 9 Antes da reabilitação orofacial	36
Figura 10 Depois da reabilitação orofacial	36

LISTA DE SIGLAS E ABREVIATURAS

CoEPs Comitê de Ética em Pesquisa em Seres Humanos

et al. E colaboradores

UniFOA Centro Universitário de Volta Redonda

TCLE Termo de Consentimento Livre e Esclarecido

DVO Dimensão Vertical de Oclusão

HOF Harmonização Orofacial

TBX Toxina Botulínica

TBX-A Toxina Botulínica tipo A

AH Ácido Hialurônico

PDO Polidioxanona

CAHA Hidroxiapatita de Cálcio

CMC Carboximetilcelulose

PLLA Ácido Polilático

PCL Policaprolactona

PMMA Polimetilmetacrilato

EUA Estados Unidos

ANVISA Agência Nacional de Vigilância Sanitária

FDA Agência Federal do Departamento de Saúde e Serviços

CFO Conselho Federal de Odontologia

CD Cirurgião-dentista

UN Unidade(s)

LISTA DE APÊNDICES

APÊNDICE A	Termo de consentimento livre e esclarecido.....	50
APÊNDICE B	Autorização para uso de imagem	51

LISTA DE ANEXOS

ANEXO A	Parecer Consubstanciado do CoEPs	52
---------	--	----

SUMÁRIO

1 INTRODUÇÃO	13
2 REVISÃO DA LITERATURA	15
2.1 Dimensão Vertical de Oclusão	15
2.1.2 Causas e alterações de DVO	15
2.1.3 Características do paciente com diminuição da DVO	16
2.1.4 Restabelecimento da DVO	16
2.1.5 Finalização estética com Harmonização Orofacial.....	17
2.1.5.1 Preenchedores faciais	18
2.1.5.1.2 Ácido Hialurônico.....	18
2.1.5.1.3 Polidioxanona	19
2.1.5.1.4 Hidroxiapatita de Cálcio.....	20
2.1.5.1.5 Ácido Polilático.....	21
2.1.5.1.6 Policaprolactona.....	22
2.1.5.1.7 Polimetilmetacrilato	23
2.1.5.1.8 Colágeno	24
2.1.5.1.9 Toxina Botulínica tipo A	24
3 RELATO DE CASO	28
3.1 Exames Iniciais.....	28
3.2 Reabilitação da DVO	29
3.3 Harmonização Orofacial	30
3.3.1 Protocolo Superior	30
3.3.2 Protocolo Inferior	33
3.3.2.1 Preenchimento com Ácido Hialurônico.....	33
4 DISCUSSÃO	38
5 CONCLUSÃO	44
6 REFERÊNCIAS.....	45
APÊNDICES	50
ANEXOS	52

1 INTRODUÇÃO

A reabilitação odontológica engloba várias alternativas de planejamentos e tratamentos, diante de um diagnóstico preciso de cada problema dentofacial apresentado pelo paciente. Esta reabilitação tem como objetivo devolver tanto a função mastigatória e fonética quanto a estética ao paciente. É necessário que o profissional seja capacitado para executar procedimentos que devolvam ao paciente o equilíbrio esquelético, muscular e oclusal. Para tal, o conhecimento anatômico e fisiológico do sistema estomatognático, assim como o conhecimento técnico científico dos materiais e técnica odontológicas são primordiais para sucesso do tratamento proposto (MAGRI; MAIO, 2016).

A harmonização facial (HOF) é um recurso técnico de procedimentos variados que visam devolver ou dar para o paciente um padrão facial mais agradável dentro dos princípios das proporções áureas e da cefalometria. Os procedimentos indicados individualmente, após uma análise orofacial, são baseados em rigorosa evidência clínica e científica, ainda que o paciente idealize um padrão determinado de beleza. Esses procedimentos podem envolver implantes faciais (preenchedores), fios de sustentação, aplicação de toxina botulínica (TBX), hidratações com bioestimuladores, cirurgias e reabilitações orais como tratamento ortodôntico, protético ou cirúrgico (CAVALCANTI; AZEVEDO; MATHIAS, 2017).

Um dos problemas mais apresentados por pacientes que buscam uma harmonia facial é a perda de dimensão vertical de oclusão (DVO), que seria a diminuição do um terço inferior da face (medida vertical da base do nariz até o mento), que ocorre por vários motivos como a perda dos dentes posteriores, reabilitações protéticas insatisfatórias, desgaste fisiológico dos dentes com o processo de envelhecimento, dentre outros (PEGORARO, 2014).

É muito comum falsos diagnósticos do problema do paciente dentre os profissionais que executam procedimentos de HOF, o que leva a proporem somente recursos estéticos para devolver o equilíbrio musculoesquelético, ocasionando um insucesso do tratamento. Nestes casos, há uma falta de conhecimento das estruturas

orofaciais que interagem entre si, uma associação entre a oclusão, esqueleto e músculos (RADLANSK; WESKER, 2016).

O objetivo desse trabalho foi relatar um caso clínico de uma paciente que foi submetida a procedimentos de HOF após reabilitação protética da DVO diminuída, causada por inúmeras reabilitações protéticas insuficientes, bem como desgastes oclusais fisiológicos ocasionados pela idade avançada.

2 REVISÃO DA LITERATURA

2.1 Dimensão Vertical de Oclusão

A dimensão do terço inferior da face está relacionada com a DVO, que pode ser encontrada quando os dentes inferiores e superiores estão em máxima intercuspidação ou, em caso de ausência total dentária, planos de cera fiquem em contato estando a mandíbula em relação cêntrica. A DVO, podendo assim, ser estabelecida quando a relação mandíbula-maxila fizerem com que as superfícies oclusais dos dentes ou dos planos de orientação, estejam em contato, faz-se dependente da presença de elementos dentários, podendo então, tal medida ser alterada por ausências e desgastes dentários, bem como extrações, restaurações deficientes, ou próteses mal adaptadas (LIMA et al., 2018).

A determinação da DVO necessita destreza da parte profissional visto que a qualidade final da prótese está relacionada à essa medida. O sucesso desta etapa ditará o restabelecimento do sistema estomatognático, sendo assim, reabilitando a função mastigatória, deglutição e de fala, além de oferecer ao paciente estética facial mais agradável (ABDUO; LYONS, 2012).

2.1.2 Causas e alterações de DVO

A perda de DVO é definida quando há diminuição da distância considerada ideal, entre a arcada maxilar e mandibular, causando desarmonia no equilíbrio esquelético-facial (SERRAT, 2006).

Dentre as causas mais comuns de desestabilização de DVO, temos o desgaste dentário como um dos mais recorrentes. Sabe-se que a ausência de contato dos elementos dentários em região posterior resulta em perda da estabilidade neuromuscular da mandíbula, gerando diminuição da eficiência mastigatória e perda estética. Nestes casos de alteração de DVO, é importante que, antes de qualquer tipo de tratamento, faça-se a reabilitação da dimensão diminuída através de reabilitações protéticas com objetivo de restabelecer o contato oclusal adequado (SERRAT, 2006).

Para obter o correto diagnóstico de DVO diminuída, deve-se avaliar tal perda do suporte posterior, desgastes dentários, distância interoclusal, avaliação fonética e avaliação do perfil estético do paciente (MAGRI; MAIO, 2016).

2.1.3 Características do paciente com diminuição da DVO

Quando um paciente tem uma DVO correta e estável, seu aspecto facial tende a ser harmônico, levando assim, à uma boa articulação das palavras e boas expressões faciais, através dos músculos da mastigação trabalhando em um comprimento considerado ideal (LIMA et al., 2018).

Em prática clínica, não é incomum encontrar pacientes com alterações de DVO, principalmente a diminuição, estando assim, com a harmonia facial comprometida. Essa diminuição é capaz de gerar um aspecto facial envelhecido, queda do nariz, intrusão dos lábios e ocasionar transtornos mastigatórios e fonéticos, além de possíveis envolvimento dos músculos da mastigação e da articulação temporomandibular (CAVALCANTI; AZEVEDO; MATHIAS, 2017).

Nessa prática clínica, a interpretação dos resultados torna-se possível através do conhecimento científico dentofacial e da compreensão dos princípios estéticos que permitem uma avaliação lógica dos fundamentos da beleza como harmonia facial através de simetria e equilíbrio das estruturas da face, os quais auxiliarão no desenvolvimento da percepção estética (RADLANSK; WESKER, 2016).

2.1.4 Restabelecimento da DVO

Existem diferenciados métodos para o restabelecimento da DVO, contudo não há um único considerado o ideal. A mensuração da DVO associado aos métodos de deglutição, fonético, harmonia facial, proporcionalidade, paralelismo, cefalometria e fotografia, são exemplos relatados na literatura.

A reabilitação da DVO é considerada um dos requisitos mais importantes para a reabilitação oral de indivíduos desdentados, visto que eventuais erros, não de prejudicar a qualidade final da prótese, falhando no processo de reabilitar as deficiências do paciente com padrão de mastigação, deglutição, estética e fonética

modificados, influenciando diretamente em seu estado psicológico, comportamento social, favorecendo piora de seu estado clínico emocional (PEGORARO, 2013).

Certos traçados da face podem ser empregados na busca da DVO ideal, como a distância da pupila dos olhos à comissura labial, igualando-se à distância da base do nariz ao mento, porém em vezes, pode-se tratar de um método falho. Buscando uma harmonia facial como método de obtenção da DVO, caracteriza-se uma dimensão vertical adequada quando há harmonia do terço inferior da face com conformação do sulco nasolabial e aspecto facial coerente com a idade do paciente. Apesar dos achados conflitantes reportados pela literatura, os métodos que utilizam pontos de referência faciais para a determinação da DVO são corriqueiros na prática clínica (CAVALCANTI; AZEVEDO; MATHIAS, 2017).

2.1.5 Finalização estética com Harmonização Orofacial

Os conceitos de estética facial compreendem concepções científicas, bem como psicológicas, filosóficas, sociais e morais, sendo assim, um conceito multidimensional que contém forte influência sobre a vida humana. Segundo o relatório da Sociedade Internacional de Cirurgia Plástica Estética, de 2016, o Brasil ocupa o quarto lugar em número de terapias rejuvenescedoras e o segundo lugar na posição no ranking mundial de procedimentos não cirúrgicos injetáveis (SALTZ, 2016).

Embora o conceito de estética facial seja subjetivo, as avaliações das proporções faciais podem ser realizadas objetivamente. As manifestações clínicas observadas nestas avaliações compreendem o aprofundamento dos sulcos na pele, surgimento de rugas por redução do volume subcutâneo, característico da face quando em processo de envelhecimento. Tais comprometimentos da estética facial, impulsionam a busca por procedimentos com potencial de recuperar ou favorecer um aspecto facial mais jovial (NAINI, 2014).

Os preenchimentos com materiais absorvíveis pelo organismo com o passar do tempo, são valiosos devido as suas menores taxas de complicações após o tratamento, entretanto, o teor de ácido hialurônico (AH) da pele diminui com o passar do tempo, devido aos diversos efeitos fisiológicos e ambientais, entre eles, o processo de envelhecimento natural e os procedimentos precisam ser refeitos em um

determinado período de tempo, o que se torna uma desvantagem para casos em que o intuito seja um tratamento sem efeito transitório (SATTLER; GOUT, 2017).

Compreende-se que ocorre uma reação inflamatória consequente do trauma mecânico quando um preenchedor é injetado na pele, como resposta do organismo à injeção através da agulha ou cânula. Tal reação pode provocar dor, rubor, edema e calor no local de aplicação (MONTEIRO; PARADA, 2010).

2.1.5.1 Preenchedores Faciais

2.1.5.1.2 Ácido Hialurônico

Sabe-se que existe em grande parte no organismo, uma substância denominada como AH. Trata-se de um glicosaminoglicano, um líquido viscoso e límpido, componente natural da pele, tecido conjuntivo, cartilagem e dos ossos, cuja função orgânica principal é armazenar água nos tecidos, mantendo adequada a concentração celular interna (MONTEIRO, 2010).

O AH usado nos preenchimentos é produzido de origem de crista de galo, ou pela fermentação de bactérias. Em ambos casos, deve haver uma rigorosa esterilização com intuito a evitar efeitos secundários indesejados ou complicações. Tendo assim, como única contra indicação, pessoas alérgicas a produtos avícolas, como ovos, frango, aves, ou produtos de aves como penas, por exemplo (MATARASSO; CARRUTHERS; JEWELL, 2006).

Técnicas de protocolos injetáveis estão sendo desenvolvidas ao longo dos anos, de maneira a individualizar o modo de depositar o material preenchedor, atingindo um resultado clínico específico. Preenchimento com AH na forma de gel injetável é considerado tratamento padrão ouro na abordagem estética tendo em vista a eficiência prevista, fácil aplicação, bom perfil de segurança e rápido e positivo prognóstico do paciente (COIMBRA; STEFANELLO; CABALLERO, 2015).

Há variadas viscosidades de AH, podendo assim, indicar individualmente desde o preenchimento de finas linhas de expressão, rugas superficiais, à procedimentos que necessitam de maior volumização, sendo então, possível restaurar e harmonizar

as proporções faciais, devolvendo o volume, compensando as perdas de fluidos dos tecidos moles pelo mecanismo de envelhecimento, através da alta capacidade de retenção de água do material preenchedor, certificando a umidade, elasticidade e resiliência da pele (PRETEL; CAÇÃO, 2017).

O HA de alta densidade, possui partículas grandes, causando um efeito mais duradouro, sendo indicado para infiltrações dérmicas profundas, supraperiosteas, em áreas de projeção óssea que necessitam de estruturação, como malar, mento e mandíbula. Enquanto o de média densidade, composto por partículas médias, é mais viscoso, adequado para infiltrações em áreas intermediárias, como sulcos e depressões, como o bigode chinês, e nariz, para rinomodelação. Já HA de baixa densidade, é menos viscoso, composto por partículas pequenas, indicado para derme mais superficial em áreas mais delicadas como olheiras, rugas finas e lábios. O HA é passível de ser aplicado em praticamente toda a face e pescoço, com intuito de hidratação (ROHRICH, R.J.; GHAVAMI, A.; CROSBY, M.A, 2015).

Efeitos colaterais da injeção do AH podem ser citados como de início instantâneo ou tardio. Podem estar relacionados à diversos fatores, tais como, o produto aplicado, a técnica de aplicação e o instrumento de infiltração utilizados, bem como as condições de pré e pós tratamento, tal como a desinfecção da área que será realizado o preenchimento e os cuidados do paciente pós procedimento (SATTLER; GOUT, 2017).

Tal substância, pode ser destruída enzimaticamente pelas hialuronidases, um grande benefício, pois qualquer nódulo ou associação indesejável durante sua injeção, podem ser revertidos por meio da injeção de hialuronidase na área acometida, sendo um dos principais benefícios de segurança em relação a outros preenchedores injetáveis (SATTLER; GOUT, 2017).

2.1.5.1.3 Polidioxanona

A polidioxanona (PDO) é um monofilamento sintético absorvível, preparado a partir do poliéster poli (p-dioxanona). É um polímero não piogênico e não alergênico, provocando apenas ligeira reação tecidual durante sua absorção (KANG et al., 2017).

Os bioestimuladores à base de PDO, são uma alternativa segura e quando corretamente injetados, resultam em um lifting mecânico, que se mantém conduzindo a estimulação de formação de colágeno a nível local (SUH et al., 2015).

Seu correto plano de inserção é o tecido subcutâneo, sua aplicação é não dolorosa e estimula a produção de colágeno. Quando aquém, por introdução superficial, o material depositado pode ser visível e doloroso ao toque, além de não estimular a produção de colágeno. Caso ultrapasse, poderá lesar veias, artérias, nervo facial ou outras estruturas de acordo com a profundidade introduzida (SUH et al., 2015).

Suas piores complicações são paralisia facial por lesão do nervo facial e hematomas extensos por rupturas de vasos de maior calibre (TAVARES et al., 2017).

Os efeitos secundários transitórios mais frequentes, são hematomas, pequenas retrações, infecção no local de aplicação, que tendem desaparecer entre 5 e 7 dias (TAVARES et al., 2017).

2.1.5.1.4 Hidroxiapatita de Cálcio

Trata-se de um material preenchedor biodegradável constituído de 30% de hidroxiapatita de cálcio (CAHA) e 70% de microesferas de suporte de gel de carboximetilcelulose (CMC). Conhecido comercialmente pelo nome Radiesse®, tem indicação para tecidos moles e sua duração permanece visível de 12 à 18 meses, em média (EVIATAR, 2015).

Após sua aplicação, as microesferas de CAHA atuam como estimuladoras no processo de sintetização de novo colágeno enquanto o gel de CMC é reabsorvido. Este processo faz com que o preenchedor seja vagarosamente convertido por tecido conjuntivo autólogo, sendo assim, considerado um bioestimulador de colágeno (COLEMAN et al., 2008).

É um material propriamente adequado para dobras e rugas mais profundas, devendo ser injetado subdérmicamente, ou supraperiosteal, corrigindo depressões, proporcionando volume. Apresenta satisfatórios resultados ao utilizar em contornos

angulados, o que o torna um agente de enchimento bastante utilizado pelo sexo masculino (LOGHEM et al., 2015).

Por sua vez, é contra indicado para linhas e rugas finas, bem como em área periorbital, glabella e lábio, visto que estas estão em constantes movimentos musculares e apresentam pouca gordura subcutânea (KADOUCH, 2017).

Em maioria, seus efeitos adversos são nódulos que podem ser tratados através de massagens ou corticosteróides intralesionais. Nódulos iniciais podem surgir em 2 semanas, susceptíveis de incorreto procedimento de injeção do material. Nestes casos, além de massagem, pode ser útil aspiração ou injeção intralesional de água estéril (KADOUCH, 2017).

2.1.5.1.5 Ácido Polilático

Sculptra® é o nome comercial dado para o Ácido Polilático (PLLA), que consiste de um pó de microesferas de PLLA, um polímero biodegradável sintético da família dos alfa-hidroxiácidos. É biocompatível, não contém proteína animal, não sendo esperadas reações alérgicas. Apresentado na sua forma estéril, congelado seco, devendo ser reconstituído duas horas antes do uso e deve ser utilizado até 72h após a sua reconstituição, devendo ser injetado na derme profunda ou no subcutâneo (LAM; AZIZADEH; GRAIVIER, 2006).

Suas aplicações apresentam resultados eficazes e duradouros. O mecanismo de ação desse produto basicamente atua na indução de produção de colágeno. Possui também, grande capacidade de promoção da restauração de volume no local onde aplicado. Seu uso não aborda a eliminação das rugas e sulcos individualmente, contudo é capaz de restabelecer o volume das áreas que apresentam flacidez, lipoatrofia ou reabsorção óssea (BORTOLOZO, 2016).

Como não promove preenchimento imediato e sim realiza estímulo de formação de colágeno no local aplicado, é necessário realizar sessões subsequentes com intervalos superiores a 40 dias (BORTOLOZO, 2016).

Como desvantagem, é relatado um potencial para reações de efeitos adversos muito maior que nos outros materiais de preenchimento injetáveis. Equimoses

localizadas, edema e pápulas subcutâneas não visíveis, após cerca de dois anos e granulomas entre 9 e 14 meses após a aplicação (DUFFY, 2005).

2.1.5.1.6 Policaprolactona

Trata-se de um polímero sintético biodegradável e biocompatível, com baixo custo de produção e alta resistência mecânica, representando uma nova classe de preenchedores dérmicos bioestimuladores, oferece vantagens sobre o preenchedor cutâneo baseado em hialuronano, em termos de longevidade e eficiência cosmética (GALADARI et al., 2015).

Composto de 30% de policaprolactona (PCL) e 70% CMC, são utilizadas em larga escala em cirurgia maxilo-facial especialmente em suturas bioabsorvíveis, implantes, atuando por meio de neocolagênese estimulante, proporcionando um efeito estético de duração entre 1 e 4 anos (SKRZYPEK, 2018).

O suporte de gel de CMC é gradualmente absorvido, e as microesferas PCL, através da resposta natural do corpo estimulam nova formação de colágeno, substituindo o volume do CMC reabsorvido pela deposição de colágeno recém-formado ao redor das microesferas (MELLO, 2017).

O PCL, como o CAHA, tem como contra indicação as regiões palpebrais e labiais, devido à falta de gordura subcutânea, havendo assim, um subsequente aumento do risco de formação de nódulos e visibilidade do produto na pele (MELLO, 2017).

O processo de degradação do PCL em um corpo vivo é lento e envolve hidrólise (DOROSZ; DOMINIAK, 2018).

Pacientes que pertençam à qualquer um dos seguintes grupos não devem realizar o procedimento: gravidez, amamentação, doença autoimune, medicação com doses elevadas de esteróides, diabetes descontrolada, síndrome metabólica, quaisquer sinais de infecção na área tratada, herpes ativa e coagulopatas (MELLO, 2017).

2.1.5.1.7 Polimetilmetacrilato

O Polimetilmetacrilato (PMMA) trata-se de um polímero utilizado como material preenchedor permanente, que apresenta-se na forma de microesferas sintéticas veiculadas à um meio de suspensão, sendo por colágeno, apoteico ou cristalóide. De acordo com o veículo utilizado, obtém-se diversificadas apresentações comerciais que podem ser de 2%, 10% e 30%, de acordo com a concentração de PMMA. É empregado no preenchimento de sulcos e rugas profundas, defeitos dérmicos, cicatrizes, tecidos moles e ósseos (BADIN, 2005).

Foi liberado nos Estados Unidos (EUA) como primeiro e único implante líquido definitivo reconhecido pelo FDA (Agência Federal do Departamento de Saúde e Serviços) em 2006, o quando foi purificado por meio da retirada de devidas nanopartículas. Apesar disso, a evolução não se deu tão rápida no Brasil que até 2007, fabricava o produto com partículas totalmente irregulares em farmácias de manipulação sem devido controle pelos órgãos competentes, sendo então a manipulação sabidamente proibida (ALLES et al., 2008).

Antes de qualquer procedimento é preciso salientar que o indivíduo deve procurar um profissional habilitado à prática de HOF (RZANY, 2015).

As complicações mais comuns em suas aplicações foram inchaço e dor, infecção, presença de caroço ou nódulo. Muitos destes, foram provenientes de preenchimentos realizados nas bochechas e nos lábios. Casos mais graves, como cegueira, foram são associados à procedimentos de maioria realizados no nariz, onde os preenchedores são usados para alterar a forma de forma não cirúrgica (RIOS, 2017).

O uso do PMMA como preenchedor facial, independentemente da quantidade de aplicação, pode gerar desde reações inflamatórias ou dor crônica, formação de nódulos, infecções, rejeição do organismo até necrose. De fato, o risco se eleva conforme maior quantidade for aplicada. Quando aplicado em grandes volumes, o material pode se difundir para outras regiões do corpo. Por sua aplicação ocorrer em camadas profundas da pele, sua remoção total é de difícil execução, o que o torna um implante definitivo (JUNKINS-HOPKINS, 2015).

2.1.5.1.8 Colágeno

Trata-se do principal componente estrutural da derme, sendo este, responsável pelo fornecimento de força e de suporte para a pele humana (HAYESS, 2014).

Sendo uma proteína estrutural de sublime biocompatibilidade, excepcional afinidade celular e biodegradabilidade e baixa antigenicidade, o colágeno é um biomaterial, com potencial para regenerar tecidos e restaurar sua função fisiológica (RIOS et al., 2017).

A radiação ultravioleta aumenta o nível de metaloproteinases de matriz, responsáveis pela degradação do colágeno, contribuindo para o envelhecimento da pele (MELO et al., 2017).

Preenchimentos de colágeno são menos frequentes, devido ao desenvolvimento de preenchedores com ação mais prolongada que este, visto que produtos de colágeno bovino normalmente duram cerca de 3 meses. Historicamente, o colágeno bovino foi um dos primeiros materiais de preenchimento de colágeno introduzido em 1981 no tratamento de linhas e rugas, enquanto considerado econômico e bem estabelecido, contudo, atualmente é raramente utilizado por apresentar elevado risco alergênico (REQUENA et al., 2011).

Suas contraindicações e efeitos colaterais assimilam-se às dos demais agentes de preenchimentos injetáveis. Entretanto, os agentes de preenchimento mais recentes ultrapassaram os preenchimentos de colágeno por apresentarem maior segurança e satisfação (SANTOS, 2016).

2.1.5.1.9 Toxina Botulínica tipo A

A Toxina Botulínica tipo A (TBX-A) é uma neurotoxina, produzida pela bactéria *Clostridium botulinum*, que atua como um relaxante muscular potente. Por possuir afinidade com as sinapses colinérgicas, tal neurotoxina é capaz de bloquear a liberação de acetilcolina dos terminais nervosos celulares, interrompendo o processo de condução aos estímulos nervosos, diminuindo o potencial de contração muscular. Por não alterar a síntese e o armazenamento da acetilcolina, tal ação é reversível com o passar de alguns meses (SANTOS; MATTOS; FULCO, 2015).

Tal parcial paralisia muscular pode ser notada entre o terceiro e décimo dia. Possuindo duração média entre 4 e 6 meses, visto que o organismo se reestabelece após cerca de 2 meses (MARTINS et al., 2016).

Através de adequadas doses e de correta aplicação local muscular, a TBX-A, dentre seus diversos usos pela medicina estética, é indicada no tratamento de rugas dinâmicas em região orofacial, ocasionadas pelo estresse de contração muscular intensa, como também, em rugas estáticas, que são adquiridas pelo envelhecimento natural da pele, à longo prazo (SILVA; BRITO, 2017).

No rejuvenescimento, a TBX-A, através do bloqueio de condução neuromuscular, age de forma reversível, atenuando a formação de rugas em até 1 cm de diâmetro do ponto de aplicação por via subcutânea. Tal aplicação é capaz de amenizar rugas, elevar sobancelhas, ponta nasal, e lábios (PRETEL; CAÇÃO, 2016).

Afim de amenizar as linhas hipercinéticas, pode ser realizada aplicação da TBX-A nos músculos frontal, corrugadores, orbiculares laterais do olho e das pálpebras, prócero, orbicular da boca, levantador do ângulo da boca, levantador do lábio superior, nasal, zigomático menor e maior, depressor do ângulo da boca, risório, bucinador, depressor do septo nasal, mentoniano, músculos estes, responsáveis pelas expressões faciais (ALMEIDA; MARQUES, 2010).

A utilização dessa TBX purificada em procedimentos cosméticos foi aprovada pela Anvisa, no Brasil, em 2000 e, nos EUA, pela FDA, em 2002 (DALL'MAGRO, 2015).

Até o instante momento, existem diversificadas marcas comerciais da TBX-A, contudo apenas três têm permissão dos órgãos ANVISA (Agência Nacional de Vigilância Sanitária) e FDA para serem utilizadas em terapia medicinal, bem como em finalidades estéticas. Dentre as marcas, a mais utilizada é popularmente conhecida como Botox®, a onabotulínica A (ONA), fabricada pelo laboratório Allergan nos Estados Unidos. As outras duas marcas são Xeomin®, incobotulínica A, fabricada na Alemanha pela Merz e Dysport®, abobotulínica A (ABO) que tem sua fabricação pela Biopharm no Reino Unido (ERBGUTH, 2008).

A TBX-A Xeomin®, apresenta um mais rápido início e uma maior longevidade de duração, por conter o menor peso molecular e a maior resistência sobre variação de temperatura. Já a TBX-A Dysport® apresenta uma melhor propagação no tecido, tendo indicação para atenuamento de rugas finas, enquanto a TBX-A Botox® confere uma maior redução na contração muscular devido maior peso molecular, tendo indicação para tratamento de rugas mais profundas. Todas as marcas mencionadas, agregam efeitos positivos semelhantes, alcançando resultado satisfatório para o profissional e/ou paciente (MONTES, 2016).

Em contrapartida, a TBX-A não é indicada aos pacientes que apresentam hipersensibilidade à componentes contidos no frasco, como a albumina e eventualmente a lactose. Pacientes alérgicos a estes excipientes produzem anticorpos contra a substância. Também são grupo de contra indicação pacientes gestante, lactante, doente neuromuscular ou com infecção no local da aplicação (DUARTE, 2015).

Independentemente da marca a ser escolhida, o produto deve ser diluído em cerca de 2,5ml de solução salina a 0,9%, e deve ser aplicado em um período de 4 horas após a diluição, podendo ser preservado sob refrigeração média de 4°C por até 4 semanas. Vale ressaltar que há significativa redução de potência a partir do início da 1ª semana após diluição, assim como a TBX-A Botox®, pode perder sua alta eficácia por um simples processo de agitação. Portanto, deve ser realizada criteriosa manipulação e preservação da substância afim de evitar processo de desnaturação (SPOSITO, 2014).

A TBX-A se difunde ao redor do ponto de injeção, e o diâmetro do halo varia de 1 a 2 cm, dependendo da diluição e da profundidade de injeção. Na face, existem pequenos músculos sensíveis que são dispostos próximos uns aos outros, com isso, a propagação da TBX-A tende a relaxar parcialmente os músculos próximos à aqueles que foram aplicados. É importante respeitar o tempo entre aplicações afim de evitar um efeito exacerbado, causando desarmonia facial ao paciente (ALY; HAMMOUDA, 2016).

Relacionado aos efeitos adversos, o tratamento em questão pode apresentar alguns efeitos indesejáveis que não podem ser evitados. Os principais sintomas

relatados são dor, oriunda da perfuração cortante da agulha, equimose, quando ocorre rompimento de vasos, edema, provocado pela vasodilatação e acúmulo de líquido no local gerado por uma inflamação, além de cefaleia e náuseas que podem ter duração de 2 a 4 semanas após a aplicação (PINTO, 2014).

3 RELATO DE CASO

Este estudo foi submetido ao Comitê de Ética em Pesquisa do Centro Universitário de Volta Redonda (CoEPs) - UniFOA, com número CAAE 29494620.5.0000.5237 e aprovado em 17 de Junho de 2020 (Anexo A).

3.1 Exames iniciais

Paciente G.E.C.C, 64 anos, sexo feminino, procurou a Clínica de Pós Graduação em Prótese dentária do UniFOA, apresentando sinais de expressões faciais acentuadas, bem como inversão dos lábios (depressão da comissura labial) e aprofundamento dos sulcos nasogenianos, dentre outros aspectos típicos causados pela redução do terço inferior da face, aspectos sugestivos de perda de DVO.

Ao exame clínico intraoral, foi constatado que a paciente apresentava alterações na oclusão. Associado à anamnese em que a paciente relatou que as restaurações foram feitas em épocas distintas, confirmou-se o diagnóstico de perda de DVO, ocasionada pelo desgaste de restaurações posteriores pré existentes. Comprometendo assim, a estética dos dentes anteriores que tornaram-se encurtados, por conta dos desgastes ocorridos nos processos fisiológicos da perda do suporte dos dentes posteriores, causando então, um aspecto de sorriso invertido e conferindo à paciente uma expressão facial de mais idade e maior cansaço que o real.

Tendo como base o exame extraoral, a paciente apresentou sinais característicos da perda de DVO. Dentre estes, destacaram-se o aprofundamento do sulco nasogeniano, rugas periorais similares à uma característica de código de barras, hipotonia labial com região de comissura comprimida causando depressão labial e lábios invertidos.

Foi realizado como exame complementar, tomadas radiográficas periapicais de todos elementos dentários, bem como radiografia panorâmica, para estudo endodôntico e periodontal, visando todos os aspectos qualitativos e quantitativos dos dentes de suporte.

Foram confeccionados modelos de estudos para planejamento dos procedimentos, que posteriormente foram realizados na recuperação da DVO e reabilitação estética do sorriso.

3.2 Reabilitação da DVO

A obtenção da DVO, foi averiguada através dos métodos fisiológicos. Tendo como base os métodos de harmonia facial, fonação (Silverman) e deglutição (Gerson Martins) chegou-se à uma dimensão vertical ideal para a paciente.

Foi confeccionado um Jig de Lucia, que foi utilizado como guia para a altura dos dentes posteriores, orientando o enceramento de diagnóstico. Em seguida foi feito um registro da nova DVO com o Jig posicionado. No modelo de estudo, foram posicionados o Jig e registro oclusal e então montados em articulador semi ajustável.

Assim sendo, foi feito em laboratório, o enceramento diagnóstico, e utilizou-se deste para realização do mock-up das restaurações com resina bisacrílica, com aprovação da paciente.

O tratamento seguiu para o preparo dos dentes posteriores para que pudessem receber as restaurações indiretas. Realizando então, a moldagem de trabalho e cimentação de provisórios Cad/Cam em resina que reestabeleceram a DVO.

Com a nova DVO reestabelecida, a etapa seguinte foi a cimentação adesiva das restaurações posteriores indiretas definitivas em cerâmicas.

Na região anterior, obteve-se da mesma forma, os dentes foram preparados, moldados conformes os critérios de afastamento gengival, obtidos modelos de trabalho e enviados ao laboratório para confecção das peças protéticas. Provisórios resinosos a partir do sistema Cad/Cam foram cimentados até a cimentação adesiva definitiva das restaurações cerâmicas indiretas.

A reabilitação intraoral, concluiu-se com a cimentação das restaurações anteriores cerâmicas indiretas com a nova DVO, finalizando a reabilitação estética do sorriso.

3.3 Harmonização Orofacial

Após a conclusão do tratamento reabilitador da DVO, a paciente expressou desejo de suavizar expressões faciais de cansaço, buscando rejuvenescimento facial de forma harmônica, sem intenção de modificar sua fisionomia e características naturais.

Foi proposto e aceito então, pela paciente, procedimentos de HOF, em busca de amenizar sutilmente sua aparência, de forma coerente com sua idade.

3.3.1 Protocolo superior

No terço superior da face, foi realizada a aplicação de toxina botulínica (Dysport) cerca de 40 unidades (UN) através do protocolo superior que inclui a expressão facial dos olhos, nariz e testa, conforme descrito a seguir nas figuras 1, 2, 3, 4 e 5:

A) Músculo Corrugador do Supercílio

O músculo corrugador dos supercílios é responsável pelos movimentos de tracionamento da sobrancelha para baixo e medialmente, movimento favorável para produção de rugas verticais. Foi feita a aplicação de 5U de TBX-A com agulha de comprimento 6mm e calibre 31G em dois pontos do musculo (figura 1). Nesta área realiza-se o depósito de material em superfície profunda da pele, fazendo-se necessário realizar punção antes da aplicação.

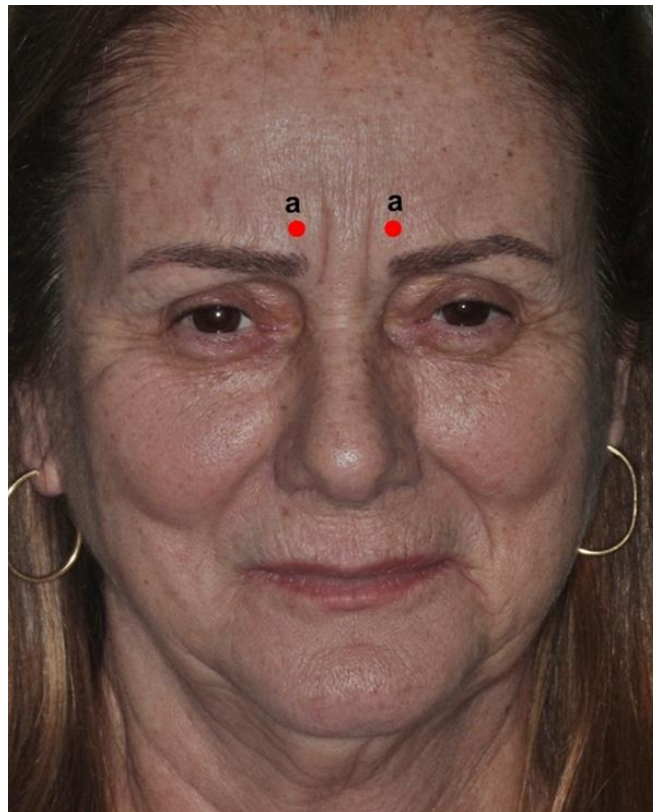


Figura 1 Vista Frontal a: pontos de aplicação da TBX-A

B) Músculo Próceros

Juntamente com o músculo corrugador do supercílio, o músculo próceros é responsável por puxar para o meio as sobrancelhas, movimento passível de ocasionar rugas transversais sobre a raiz do nariz. Neste caso, foi feita a aplicação em um ponto (Figura 2) de 5U de TBX-A com agulha de comprimento 6mm e calibre 30G.

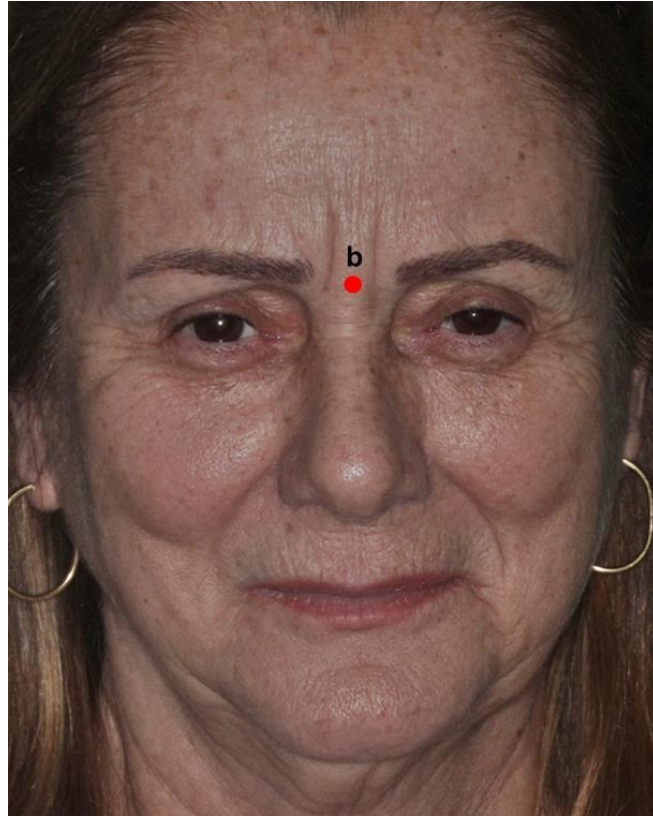

Figura 2 Vista Frontal b: ponto de aplicação da TBX-A

C) Músculo Orbicular dos Olhos

O músculo orbicular dos olhos é responsável pelo fechamento ativo das pálpebras e pelo reflexo de piscar, as rugas por ele formadas são radiais na lateral da rima dos olhos. Sendo assim, a aplicação de TBX-A foi feita em três pontos distintos (Figura 3) na lateral, cerca de 2cm distando da borda óssea, utilizando 2U da toxina com agulha de comprimento 6mm e calibre 30G, formando pápulas superficiais.

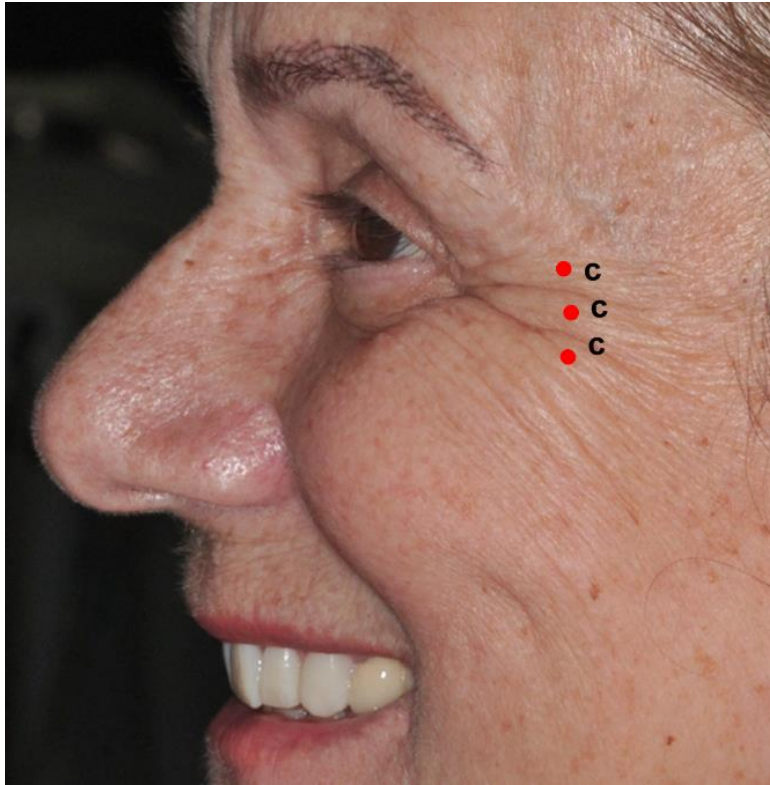

Figura 3 Vista Lateral com expressão “sorriso” c: pontos de aplicação de TBX-A

D) Músculo Nasal (bunny line)

O Músculo nasal é responsável por ampliar, dilatar ou estreitar as narinas e abaixar levemente a ponta do nariz. Podendo assim, formar rugas oblíquas na vertente lateral do nariz, em direção ao dorso, conhecidas como linhas de coelho. Nesta área, com agulha de comprimento 6mm e calibre 30G, realizou-se uma aplicação muito superficial em pápulas de 1U de TBX-A em dois pontos (Figura 4).

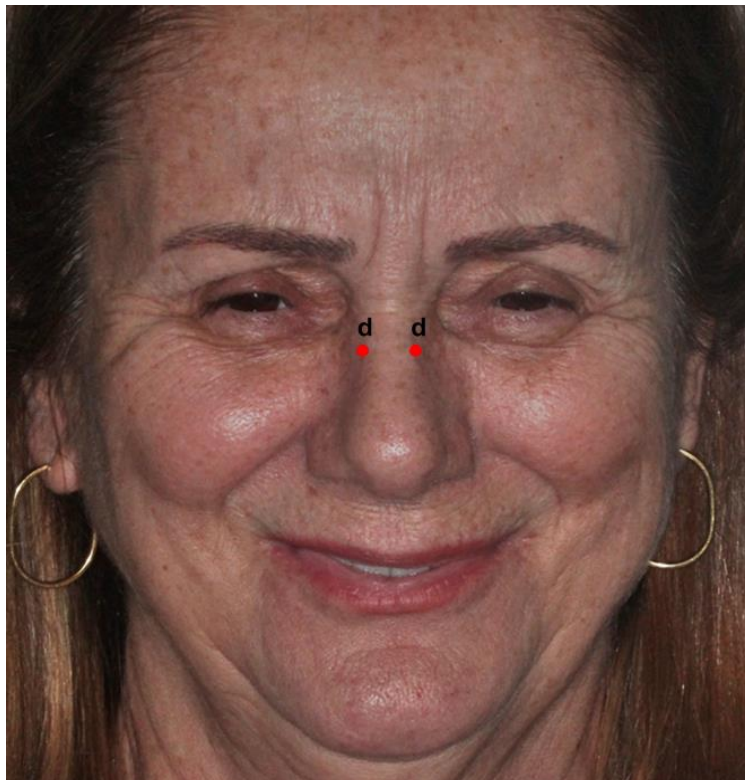

Figura 4 Vista Frontal com expressão “nojo” d: pontos de aplicação de TBX-A

E) Músculo Frontal

O músculo frontal é capaz de tracionar para trás o couro cabeludo, elevando a sobrancelha e enrugando a fronte, como uma expressão de surpresa. As rugas por ele formadas são horizontais que ficam delimitadas na região da testa. Para suavização dessas rugas, foi executada a aplicação na técnica de pápulas, com agulha de comprimento 6mm e calibre 31G, cerca de 1 à 2U de TBX-A em vários pontos distribuídos pela fronte (Figura 5).

Visando um aspecto suave à expressão facial e levantamento do olhar, foi delimitada a linha da área mais arqueada da sobrancelha, e então a aplicação de TBX-A foi concentrada em maior parte no interior desta demarcação, afim de obter um resultado de arqueamento da sobrancelha.

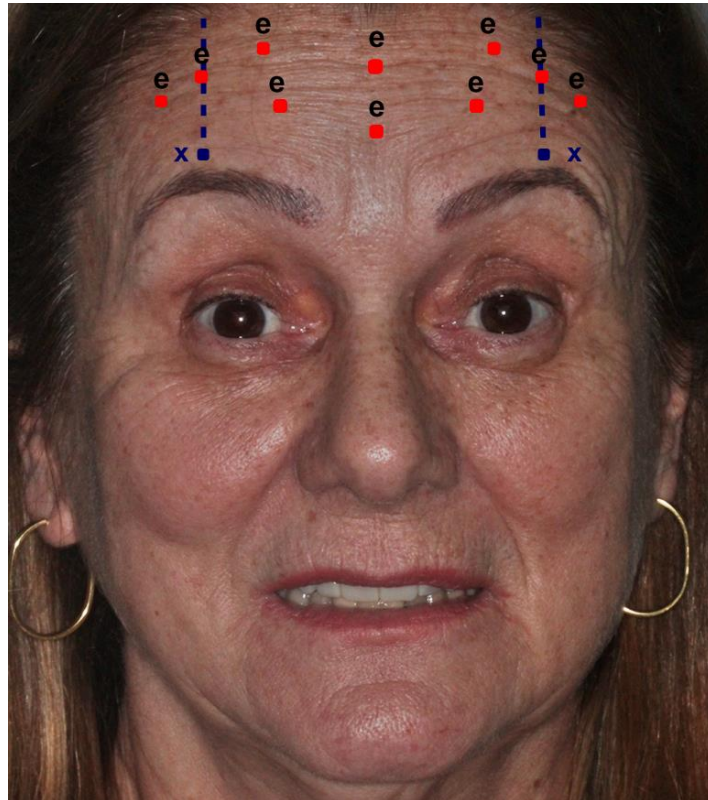


Figura 5 Vista Frontal com expressão “susto” e: pontos de aplicações de TBX-A

3.3.2 Protocolo Inferior

3.3.2.1 Preenchimento com Ácido Hialurônico

Prosseguindo para terço inferior da face, utilizou-se do AH (Juvéderm – ULTRA XC) para preenchimento nos lábios e sulcos nasogenianos.

A) Preenchimento Labial

Primeiramente realizou-se aplicação em todo contorno da boca e em uma segunda etapa, uma nova aplicação conferindo um pouco de volumização labial, totalizando cerca de 1ml total nas duas aplicações.

Iniciando o procedimento, demarcou-se toda linha do vermelhidão dos lábios (figura 6) para estabelecer o contorno dos lábios, identificando toda área que necessitava volumização, considerando que a paciente não desejava muito volume.

Visando que o procedimento fosse indolor, foram realizadas anestesia tópica e intraoral infra orbitária. Em seguida, uma discreta aplicação de AH (Juvéderm – ULTRA XC) nas colunas do filtrum (figura 6), o que confere uma característica jovial.

No lábio superior, a aplicação do AH iniciou-se pelo arco do cupido e junção cutânea vermelhidão do lábio superior (figura 6) pela técnica de preenchimento retro injetada linear.

Em lábio inferior, com a mesma técnica, foi feito o contorno por pele vermelhidão do lábio, e o material dispensado em boulos, que consiste na aplicação em em um ponto concentrado (figura 6).

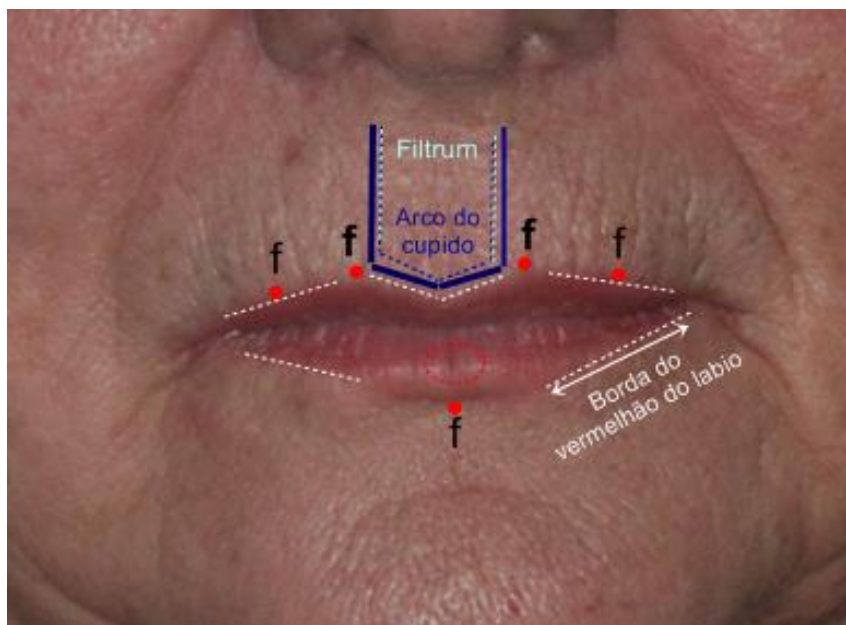


Figura 6 Lábios f: pontos de aplicação de AH

B) Preenchimento dos Sulcos nasogenianos

Ainda em terço inferior, preencheu-se com 1 ml do mesmo ácido, os sulcos nasogenianos aprofundados, suavizando a característica que este aprofundamento

dá, conhecida como bigode chinês ou marionete, quando formam pregas seguindo a depressão das comissuras labiais.

Com injeção retrógrada linear, 1 ml do AH foi depositada na derme nos sulcos nasogeniano (figura 7), sendo cerca de 0,5 ml para cada lado.

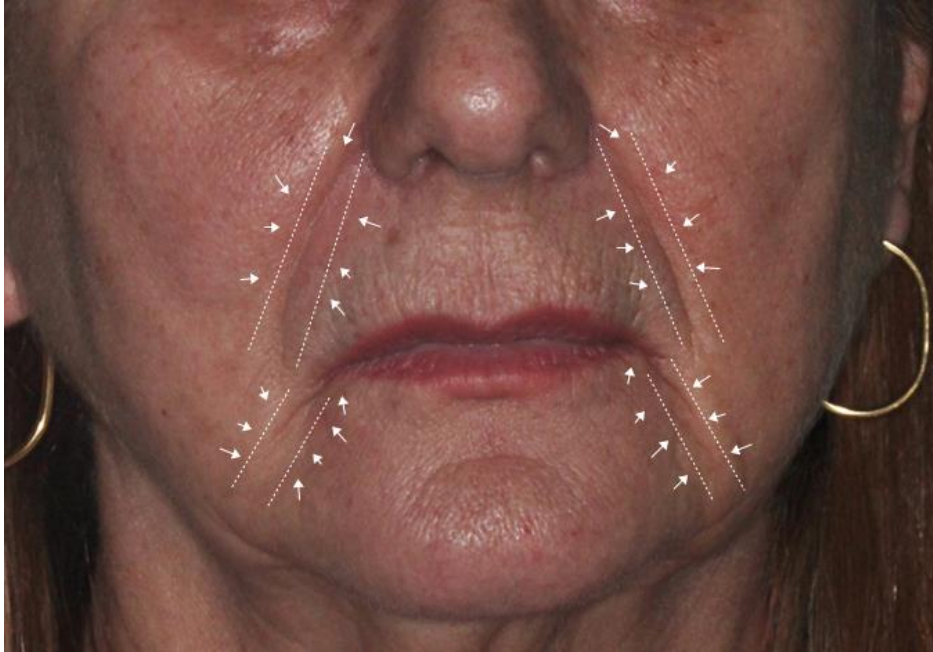


Figura 7 Sulcos nasogenianos Setas demarcam sulcos nasogenianos (aprofundados) a serem preenchidos

C) Volumização dos Males

Para a volumização na região dos males, foi utilizado cerca de 3 ml de AH (SUBSKIN – PERFECTHA), cerca de 1,5 ml em cada lado, conferindo volumização, e consequentemente sustentação da região e aspecto mais jovial.

Para uma correta aplicação do material volumizador, foi necessário demarcar toda a anatomia pertinente. Sendo assim, com a paciente olhando para frente, alinhado à sua pupila, apalpou-se a borda inferior do osso infra orbitário, demarcando cerca de 2,5 cm abaixo, como área de risco (Figura 8), região aproximada da localização do forame infra orbitário nesta área existente.

Em seguida, definiram-se duas linhas de referência, o plano de camper (tragusa do nariz) e linha que liga a rima do olho com comissura labial (Figura 8). A partir do ponto de interseção destas linhas, demarcou-se os pontos de infiltração do material, que se distância cerca de 3 cm para a lateral, ao passo que sobe 1 cm a cada ponto (Figura 8). Com agulha de 21 mm e calibre 27G, foi realizada injeção

supraperiotal localizada, distribuindo 3 ml total, sendo 0.4, 0.5 e 0.6 para cada ponto em ambos os lados.

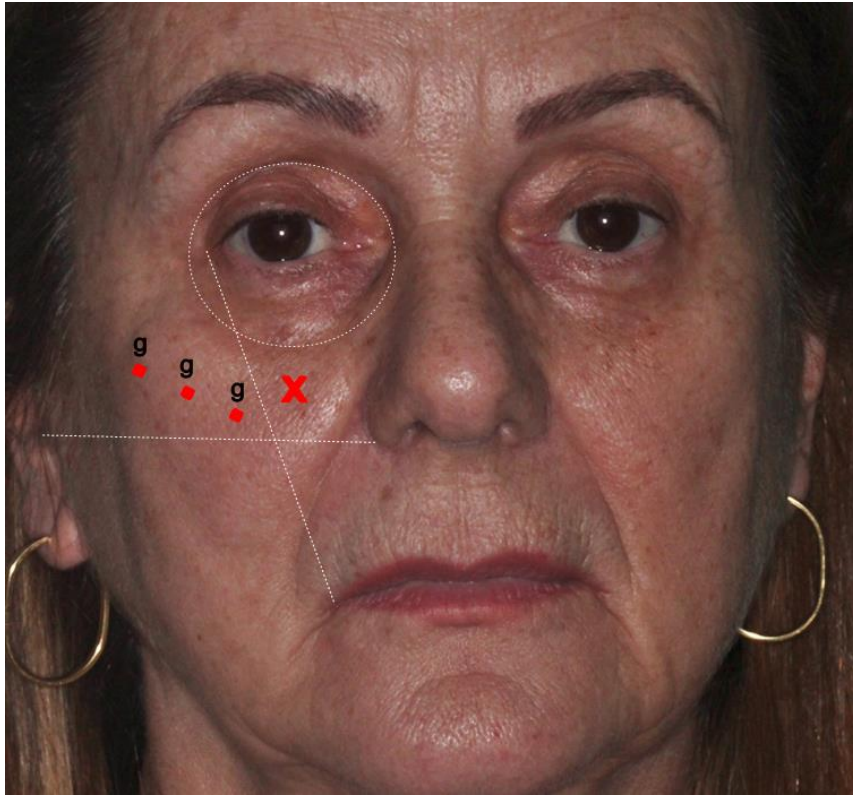

Figura 8 Vista Frontal marcação da área de risco (x) e pontos de aplicação de AH (g)

Importante ressaltar que todas as aplicações de AH foram seguidas de massagem locais para distribuir, uniformizar e modelar o material na forma desejada.

Após cada sessão, a paciente era orientada sobre as limitações físicas recomendadas pelos fabricantes dos produtos e dos possíveis sintomas pós aplicação, como dor local, hematomas, edema e eritemas temporários.

O caso clínico foi finalizado com sucesso em quesitos estéticos e funcionais. Sendo observada a suavização da expressão facial de cansaço (Figura 9 e 10), citada pela paciente antes do tratamento, como fato que a incomodava. Quanto a reabilitação oral, os resultados obtidos foram relevantes e satisfatórios (Figura 9 e 10).



Figura 9 Antes da reabilitação orofacial



Figura 10 Depois da reabilitação orofacial

4 DISCUSSÃO

Para a realização deste trabalho, foi elaborado um Termo de Consentimento Livre e Esclarecido (TCLE), documento que tem a finalidade de possibilitar, a participante da pesquisa, um amplo esclarecimento sobre a investigação, planejamento e execução da pesquisa ou procedimentos a serem realizados, bem como seus riscos e benefícios, para que a sua manifestação de vontade no sentido de participar (ou não), fosse efetivamente livre e consciente. Precedendo qualquer procedimento, a paciente em questão, recebia informações claras e objetivas sobre os eventuais riscos, danos, efeitos colaterais e possíveis durações dos tratamentos propostos.

Na atualidade, é notório nos indivíduos, o desejo de rejuvenescimento facial, desejo este, que impulsiona a busca por tratamento e suavização de rugas e/ou linhas de expressões faciais. Fato que proporcionou o desenvolvimento de procedimentos não invasivos ou minimamente invasivos, que não requerem recuperação prolongada, dentre eles, o preenchimento cutâneo (KLEIN, 2000; ELLIS, 2001; HOTTA, 2004).

Baseado nessa questão, alguns estudos permitem conhecer melhor as alterações que ocorrem no envelhecimento facial, que divide em intrínseco ou cronológico, que por causar atrofia dos componentes cutâneos, caracteriza-se por pele de aparência fina, frágil, inelástica, flácida, ressecada e com déficit de reparação; e envelhecimento extrínseco, relacionado a fatores externos como sol, fumo, álcool e estresse, favorecendo o ressecamento e a aspereza da pele (ALSTER, 2000; BORELLI, 2003; BRODY, 2005). Neste estudo, analisando as alterações faciais, foi observado que a paciente apresentava um problema de perda de dimensão vertical de oclusão. Essa perda era prejudicial à paciente, por conta da diminuição da dimensão considerada ideal do terço inferior da face (base do nariz a base do mento), que estabeleceu desarmonia no equilíbrio esquelético-facial da mesma, causada por desgastes dentários recorrentes. Tal diminuição da DVO acentuou linhas de expressões faciais, associadas aos danos da idade, causando um aspecto facial mais envelhecido.

Sendo assim, através do restabelecimento correto e estável da sua DVO, associado à procedimentos de HOF, a paciente foi beneficiada com expressões faciais mais coerentes com sua idade, conseqüentemente favorecendo um aspecto facial mais harmônico. Benefícios que também contribuem em âmbito psicológico, tanto quanto fisiológico (SALTZ, 2016).

A Odontologia está em grande evidência, especialmente pelo impacto da autoestima que um sorriso estético e estruturas faciais harmônicas têm na vida dos indivíduos (PEGORARO, 2013). O cirurgião-dentista (CD), por possuir amplo conhecimento sobre as estruturas de cabeça e pescoço, associado ao seu elevado senso de estética e proporções faciais ideais, é capacitado à tratar certas afecções de face de forma segura, sobretudo aquelas que afetam estética e/ou funcionalmente o paciente, desde que possua treinamento específico (ROVIDA, 2013).

Recentemente, o CFO reconheceu a HOF como área de atuação na Odontologia, que consiste em um tratamento multidisciplinar que abrange um conjunto de procedimentos estéticos, e tem por objetivo harmonizar esteticamente e funcionalmente os dentes e as estruturas faciais como a boca e a face (ROVIDA, 2013). Conforme foi executado neste trabalho, primeiramente a reabilitação oral objetivou um equilíbrio musculoesquelético para então, o tratamento prosseguir com a realização de procedimentos de preenchimento cutâneo e aplicação de TBX-A.

Tendo em vista que a aplicação de toxinas e preenchedores envolvem indicações estéticas e funcionais, cabe ao CD, o entendimento das expectativas dos pacientes, avaliar se há real necessidade, sem renegar a eventual indicação de um tratamento multidisciplinar (VON-HELD, 2016). Foi importante ressaltar que neste trabalho, a paciente demonstrou o desejo de realizar os procedimentos de HOF, porém, sua expectativa era aquém dos recursos mercadológicos disponíveis, tendo em vista que almejava somente um sorriso satisfatório e uma sutil suavização de expressão cansada, desta forma, foi compreendida sua expectativa e respeitada sua vontade.

Objetivando sucesso, todo planejamento de HOF deve iniciar pelo tratamento da parte estrutural, onde primeiramente deve-se estabelecer correto posicionamento da oclusão dos dentes para, a partir disso, trabalhar sobre a parte estética dental e facial, uma vez que o posicionamento dentário interfere diretamente em todo o

contexto estético funcional (RADLANSK, 2016; BARBOSA, 2017). Para tal, foram executadas, na paciente em questão, tomadas radiográficas periapicais e panorâmica, avaliação endodôntica e periodontal, seguido da confecção de modelos de estudos, para o diagnóstico e planejamento do caso. Um JIG de Lucia foi feito para restabelecer a DVO e a elaboração do enceramento de diagnóstico, que é uma perspectiva do trabalho final. Outros procedimentos clínicos foram realizados até a finalização do caso com a cimentação das restaurações cerâmicas protéticas indiretas, culminando numa adequada oclusão e estética do sorriso satisfatória.

Com a recuperação da DVO e do equilíbrio do terço inferior da face, foi possível observar que as rugas periorais assim como o sulco nasogeniano amenizaram. Então, foi possível um planejamento ideal para os procedimentos de preenchimento facial e aplicação de TBX-A.

Há um amplo mercado pertinente à HOF e vários tipos de preenchedores faciais estão disponíveis, com a finalidade de corrigir sulcos e linhas, e restaurar ou estabelecer o volume facial devido ao envelhecimento cutâneo, depressões traumáticas, cicatrizes de acne, lipoatrofias de origem genética ou adquiridas (ELLIS, 2001; NARINS, 2005). Dentre eles, o mais popular e considerado menos imunogênico é o AH, trata-se de um polissacarídeo glicosaminoglicano presente na matriz extracelular da pele, tecido conjuntivo, cartilagem e dos ossos (MONTEIRO, 2010) e tem como funções hidratação, lubrificação e estabilização desses meios (ALSTER, 2000; BRODY, 2005).

Na prática clínica, o AH é a substância absorvível de maior experiência para preenchimento dessas ríides (HAMILTON, 2007). Existindo no mercado, diversas apresentações do material, conseqüentemente, diversificadas durabilidades de efeito clínico (ALSTER, 2008). Na realização deste trabalho, utilizou-se de AH de baixa densidade nos preenchimentos de lábios e sulcos nasogenianos, esse tipo de AH é depositado em camadas superficiais intradérmicas, seu tempo de duração pode atingir 12 meses. Também foi utilizado de AH de alta densidade, bifásico, para volumização dos malaras, com depósito de material mais profundo, supraperiostal, com tempo de duração de no máximo 18 meses.

Outro material que foi utilizado neste estudo e que apresenta grande potencial no emprego na área de atuação do CD, é conhecido como "Botox". Trata-se do nome

comercial, amplamente divulgado, da TBX-A primeiramente aprovada para procedimento cosmético e uso terapêutico (CARVALHO et al., 2012).

Todos os sorotipos de TBX fundamentalmente atuam inibindo a liberação de acetilcolina, entretanto possuem diferentes tempos de persistência nas células nervosas, bem como possuem toxicidades específicas. Os efeitos clínicos da TBX-A utilizada na odontologia, são comumente notados entre 1 a 3 dias, podendo se estender até 7 dias após a aplicação. Segue-se um período de 7 a 14 dias de efeito máximo, até a recuperação completa do nervo que leva cerca de 3 a 6 meses (HOQUE, 2009; COELHO, 2015).

Na HOF em especial, a TBX-A atua em assimetria de sorriso, exposição gengival acentuada e redução de força muscular, agindo sobre rugas ortostáticas, dinâmicas, estáticas e gravitacionais, originadas pelo descenso dos tecidos (BORELLI, 2003; RIOS, 2017). Assim sendo, no presente trabalho, conforme almejava a paciente, realizaram-se através do protocolo superior aplicações de TBX-A para paralização total ou parcial dos músculos corrugadores do supercílio, prócero, orbicular dos olhos, nasal e frontal, em busca de suavizar sutilmente a expressão facial e a aparência constata de cansaço, de forma coerente com sua idade.

Com o envelhecimento cutâneo, as regiões mais frequentemente corrigidas são os sulcos nasogenianos e o aumento do volume dos lábios. Por se tratarem de procedimento, minimamente invasivos, a nível ambulatorial e com o uso prévio de anestésicos tópicos, geram pouco desconforto e apresentam resultados imediatos (BOWMAN, 2005).

Uma das aplicações do AH é a aplicação tópica, como no preenchimento labial. Trata-se de uma alternativa indicada especialmente para pacientes com lábios finos devido a fatores intrínsecos ou extrínsecos, onde se realiza um procedimento para aumentar o volume labial e dar ou devolver contorno a partir de aplicações do AH em pontos específicos do lábio superior, inferior ou ambos (MORALES, 2012). Tal procedimento, neste trabalho, iniciou-se por aplicação do AH de baixa densidade, demarcando todo contorno dos lábios superiores e arco do cupido, capaz de conferir uma característica jovial, tendo em vista que essa característica anatômica se extingue com o passar da idade, partindo então para a junção cutânea vermelhidão do lábio, com a técnica de preenchimento retro injetada linear. Já em lábio inferior,

com a mesma técnica, foi feito o contorno por pele vermelhidão do lábio, e o material dispensado em boulos, que consiste na aplicação em um ponto concentrado, conferindo um pouco de volumização labial, totalizando cerca de 1ml total nas duas aplicações, considerando que a paciente não desejava elevado volume passível de modificar sua fisionomia. A paciente foi orientada que a duração média deste procedimento é de 12 meses.

Outra possibilidade do AH é atenuar sulcos e suavizar linhas de expressão. Dentre estes, o aprofundamento do sulco nasogeniano, caracterizado por uma marcação em derme que atinge as proximidades do nariz, chegando até o canto da boca, conhecida como “bigode chinês”, que embora seja comumente causado pelo excesso de expressões faciais ao longo dos anos, também pode surgir por hereditariedade ou força da gravidade sobre os tecidos da região malar (maçã do rosto) (MELO, 2014). Da mesma forma, marcas de expressão se formam entre os cantos da boca e o queixo, conhecidas como “rugas de marionete”, que incidem de forma perpendicular aos lábios, originando um aspecto flácido na parte superior, que também foram suavizadas por injeções de AH. Com base nisso, realizou-se, com cerca de 1 ml de AH de baixa densidade, preenchimento através de injeção retrógrada linear, amenizando a profundidade dos sulcos nasogenianos aprofundados, que formavam pregas seguindo a depressão das comissuras labiais na paciente. De natureza igual ao procedimento anterior, este tem, em média, duração de 12 meses.

Em região malar, foi utilizado cerca de 3 ml de AH de alta densidade, bifásico, sendo o material depositado supraperiostealmente, cerca de 1,5 ml em cada lado, no intuito de conferir volumização, e consequentemente sustentação da região e um aspecto mais jovial à paciente. Este procedimento prevê uma duração média de 18 meses.

Na utilização de qualquer material preenchedor, é essencial o domínio da técnica, que deve ser cautelosa, afim de reduzir efeitos colaterais de início instantâneo ou tardio (GRIMES, 2009; SATTLER, 2017). Cabe ao profissional, se interar sobre possíveis eventuais complicações, a fim de saber como conduzi-las ou reverte-las, como no caso do uso de hialuronidase nas associações indesejáveis em procedimentos com preenchedores a base de hialuronano. Ressalta-se aqui que as TBX são o agente causal da doença botulismo, um tipo de envenenamento

potencialmente fatal, fazendo da TBX-A um recurso que merece atenção especial na odontologia, para que se possa conhecer suas aplicações e limitações clínicas, devendo ser utilizada em doses seguras e por profissionais capacitados (HOQUE, 2009; BARBOSA, 2017).

No decorrer deste trabalho, todos os procedimentos seguiram técnicas de aplicações e protocolos pós cirúrgicos, incluindo massagens locais e/ou orientações sobre os possíveis sintomas e limitações físicas de acordo com as recomendações dos fabricantes de cada produto utilizado.

5 CONCLUSÃO

A perda de DVO, associada aos danos da idade em conjunto à fatores intrínsecos e extrínsecos, contribuem para que os sinais de expressões faciais sejam acentuados, havendo necessidade de reabilitação oclusal das estruturas musculares e esqueléticas precedendo da avaliação para procedimentos de HOF.

O CD, quando capacitado, está habilitado para diagnóstico, planejamento e realização de procedimentos de HOF.

Os materiais preenchedores a base de hialuronano são eficientes na amenização de sulcos e rugas estáticas.

A TBX-A é eficiente em atuação sobre rugas dinâmicas.

Reabilitação da DVO e estética do sorriso com restaurações indiretas cerâmicas são bem sucedidas quando precedidas de um correto diagnóstico e planejamento.

6 REFERÊNCIAS

- ABDUO, J.; LYONS, K. Clinical considerations for increasing occlusal vertical. **Rev Australian Dental Journal**, Australia, v. 57, n. 1, p. 2-10, mar. 2012.
- ALLES, A. G. Complications after polymethylmethacrylate injections: report of 32 cases. **Rev Plast Reconstr Surg**, California, v. 121, n. 5, p. 1811-20, out. 2008.
- ALLY, L.A.; HAMMOUDA, N.I. Botox as an Adjunct to Lip Repositioning for the Management of Excessive Gingival Display in the Presence of Hypermobility of Upper Lip and Vertical Maxillary Excess. **Dent Res J**, v. 13, n. 6, p. 478-83, dez. 2016.
- ALMEIDA, A. R. T.; MARQUES, E. R. M. C.; Kadunc, B. V. Rugas glabellares: estudo piloto dos padrões de contração. **Surg Cosmet Dermatol**, v.2, n. 1, p. 23-28, 2010.
- ALSTER, T.S.; WEST, T.B. Human-derived and new synthetic injectable materials for soft-tissue augmentation: current status and role in cosmetic surgery. **Plast Reconstr Surg**, v.105, n. 7, p. 2515-25, 2000.
- ALSTER, T.S.; WEST, T.B. New options for soft tissue augmentation. **Skin Aging**, v. 1, p. 32-6, 2008.
- BADIN, A. Z. D. **Cirurgia da face e procedimentos ancilares**. 1 ed. São Paulo: Editora Atheneu, 2005.
- BARBOSA, C. M. R.; BARBOSA, J. R. A. **Toxina botulínica em odontologia**. São Paulo: Editora Elsevier, 2017.
- BORELLI, S.; PELLEGRINO, D.G.; MAPELI, A.B. **O envelhecimento da face: como e por quê envelhecemos**. Cirurgia Plástica Fundamentos e Arte: cirurgia estética ed. Rio de Janeiro: Editora Medsi, 2003.
- BORTOLOZO, F. Apresentação do uso de fios de polidioxanona com nós no rejuvenescimento facial não cirúrgico. **Brazilian Journal of Surgery and Clinical Research**, São Paulo, v. 16, n. 3, p.67-75, nov. 2016.
- BOWMAN, P. H.; NARINS, R. S. **Hialinos e Técnicas de Preenchimento**. São Paulo: Editora Elsevier, 2005.
- BRODY, H.J. Use of hyaluronidase in the treatment of granulomatous hyaluronic acid reactions or unwanted hyaluronic acid misplacement. **Dermatol Surg**, v. 31, n.8, p. 893-7, 2005.
- CARVALHO, R. C. R.; SHIMAOKA, A. M.; ANDRADE, A. P. **O uso da toxina botulínica na odontologia**. São Paulo: Editora Elsevier, 2012.
- CAVALCANTI, A. N.; AZEVEDO, J. F.; MATHIAS, P. Harmonização Orofacial: A Odontologia além do sorriso. **Rev. Bahiana de Odontologia**, Bahia, v. 8, n. 2, p. 35-6, jun. 2017.

COELHO, P. Odontologia estética na harmonização orofacial. Instituto de Odontologia Paulo Coelho. 2015.

Disponível em: <<https://www.drpaulocoelho.com.br/odontologia-estetica-na-harmonizacao-facial/>>. Acesso em: 2 jun. 2020.

COIMBRA, D.D.; STEFANELLO, B.O.; CABALLERO, N.U. Nasal filling with a new hyaluronic acid: a series of 280 cases: Preenchimento nasal com novo ácido hialurônico: série de 280 casos. **Rev Surgical And Cosmetic Dermatology**, Rio de Janeiro, v. 1, n. 1, p. 320-6, nov. 2015.

COLEMAN, K.M.; VOIGTS, R.; DEVORE, D.P.; TERMIN, P.; COLEMAN, W.P. Neocolagénese depois da injeção de composição de hidroxiapatita de cálcio em um modelo canino. **Rev Dermatol Surg**, Estados Unidos, v. 34, n. 1, p.53-55, mai. 2008.

DALL'MAGRO, A.K.; CALZA, S.C.; LAUXEN, J.; SANTOS, R; VALCANAI, T. C.; DALL'MAGRO, E. Tratamento do sorriso gengival com toxina botulínica tipo A: relato de caso. **RFO UPF**, v.20, n.1, Passo Fundo, abr. 2015.

DOROSZ, H.; DOMINICK, L. Medicina estética artigo de revisão: etiologia, prevenção e tratamento de complicações de preenchimento dérmico. **Estética Surg J**, São Paulo, v. 31, n. 1, p. 110-21, mai. 2018.

DUARTE, M. J. S. Toxina Botulínica para além da Cosmética. Dissertação (Mestrado Integrado em Ciências Farmacêuticas) – Universidade do Algarve, Faro, 2015.

DUFFY, D. Complications of fillers: overview. **Rev Dermatol Surg**, Estados Unidos, v. 31, n. 2, p. 1626-33, set. 2005.

ELLIS, D.A.; MAKDESSIAN, A.S.; BROWN, D.J. Survey of future injectables. **Facial Plast Surg Clin North Am**, v. 9, n. 3, p. 405-11, 2001.

ERBGUTH, F. J. From poison to medicine: the checkered history of botulinum toxin. **Journal of Neural Transmission**, v. 115, p. 559-565, abr. 2008.

EVIATAR, J. Técnicas de pedidos de um implante único e versátil. **Plast Reconstr Surg**, California, v. 136, n. 5, p. 164-70, dez. 2015.

GALADARI, H.; VAN ABEL, D.; AL NUAMI, K.; AL FARESI, F.; GALADARI, I. Um estudo randomizado, prospectivo, cego, split-cara, estudo de centro único comparando de policaprolactona e ácido hialurônico para tratamento de linhas nasolabiais. **Cosmet J Dermatol**, Estados Unidos, v. 14, n. 1, p. 27-32, jan. 2015.

GRIMES, P.E.; THOMAS, J.A.; MURPHY, D.K. Safety and effectiveness of hyaluronic acid fillers in skin of color. **J Cosm Dermatol**, v. 8, n. 3, p. 162-8, 2009.

HAMILTON, R.G.; STROBOS, J.; ADKINSON, F. Immunogenicity studies of cosmetically administered nonanimal-stabilized hyaluronic acid particles. **Dermatol Surg**, v. 33, n. 2, p. 176-85, 2007.

HAYESS, H. **Complicações dos preenchedores faciais**. R Univesity Wayne State, 2014. Disponível em: <https://www.med.wayne.edu> Acesso em: 5 jan. 2020.

HOQUE, A.; MCANDREW, M. Use of botulinum toxin in dentistry. **N Y State Dent J**, v. 75, n. 6, p. 52-5, Nov. 2009.

JUNKINS-HOPKINS, J. M. Filler complications. **J Am Acad Dermatol**, Estados Unidos, v. 63, n. 4, p. 703-5, nov. 2015.

KADOUCHE, J.A.; VOS, W.; NIJHUIS, E.W.; Reações de corpo estranho Hoekzema R. granulomatosas para cargas permanentes: detecção de células dendríticas plasmocitoides CD123+. **Am J Dermatopathol**, Estados Unidos, v. 37, n. 1, p.107-14, dez. 2017.

KANG, S.H.; BYUN, E.J.; KIM, H.S. Vertical lifting: a new optimal thread lifting technique for Asians. **Rev Dermatol Surg**, Estados Unidos, v. 43, n. 10, p. 1263-70, abr. 2017.

KLEIN, A.V.; ELSON, M.L. The history of substances for soft tissue augmentation. **Dermatol Surg**, v. 26, n. 12, p. 1096-105, 2000.

LAM, S.M.; AZIZZADEH, B.; GRAIVIER, M. Injectable poly-L-lactic acid (Sculptra): technical considerations in soft-tissue contouring. **Rev Plast Reconstr Surg**, California, v. 118, n. 1, p. 55-63, out. 2006.

LIMA, A.O.; JABR, C.L.; OLIVEIRA, L.P.; ARIORI FILHO, J.N. Restabelecimento da dimensão vertical de oclusão em prótese total. **Rev Fac Odontol USP**, São Paulo, v. 47, n. Especial, p. 74, dez. 2018.

LOGHEM, J.V.; YUTSKOVSKAYA, Y.A.; WERSCHLER, W.P. Hidroxiapatita de cálcio mais de uma década de experiência clínica. **J Clin Dermatol Aesthet**, Estados Unidos, v. 8, n. 1, p. 38-49, out. 2015.

MAGRI, Y. O.; MAIO, M. Remodelamento do terço médio da face com preenchedores. **Rev. Brasileira de Cirurgia Plástica**, São Paulo, v. 31, n.4, p. 573-77, abr. 2016.

MATARASSO, S.L.; CARRUTHERS, J.D; JEWELL, M.L. Consensus recommendations for soft-tissue augmentation with nonanimal stabilized hyaluronic acid (Restylane). **Rev Plastic and Reconstructive Surgery**, California, v. 117 n. 3, p. 35-43, mar. 2006.

MELO, D. A **utilização do ácido hialurônico na odontologia**. Revista Saúde em Odontologia, abr. 2014. Disponível em: <<http://diogomelo.com.br/liberacao-do-acido-hialuronico-na-odontologia/>>. Acesso em: 3 jan. 2020.

MELLO, F. Dove Medical Press Limited. **Clin Cosmet Investig Dermatol**, London, v.10, n. 1, p. 431-40, nov. 2017.

MELO, F.; NICOLAU, P.; PIOVANO, L.; LIN, S.; FERNANDES, T.; REIS, M.; CAMPORESE, A.; HONG, K.; MHATTAR, M.; CHRISTEN, M. Recomendações para o aumento de volume e rejuvenescimento da face com a nova geração de estimulador de colágeno a base de policaprolactona. **Rev Clinica, cosméticos e investigacional dermatology**, v. 10, n. 1, p. 431-40, nov. 2017.

MONTEIRO, E. Envelhecimento facial: perda de volume e reposição com ácido hialurônico. **Rev brasileira de medicina**, São Paulo, v. 67, n. 8, p. 299-303, 2010.

MONTEIRO, E.O.; PARADA, M.B. Preenchimentos faciais-parte um. **Revista brasileira de medicina - edição especial de dermatologia e cosmiatria**, São Paulo, v. 67, n. 7, p. 6-14, jul. 2010.

MONTES, J. R. Considerações Técnicas para Refinamentos de Enchimento e Neuromoduladores. **Plastic & Reconstructive Surgery-Global Open**, v. 4, n.12, p. 1178, 2016.

MORALES, N. **Ácido Hialurônico na Odontologia**. Odontologia com Estilo, 14 nov. 2012. Disponível em: <<http://odontoliuzzi.blogspot.com.br/2014/11/acido-hialuronico-na-odontologia.html>>. Acesso em: 3 jan. 2020.

NAINI, F.B. **Estética Facial: Conceitos e Diagnósticos Clínicos**. 1 ed. Rio de Janeiro: Editora Elsevier, 2014.

NARINS, R.S.; BOWMAN, P.H. Injectable skin fillers. **Clin Plast Surg**, v. 31, p. 151-62, 2005.

PEGORARO, L.F. **Fundamentos de Prótese Fixa**. 1 ed. São Paulo. Artes Médicas. 2014.

PEGORARO, L.F. **Prótese fixa: Bases para o planejamento em reabilitação oral**. 2 ed. São Paulo: Editora Artes Médicas, 2013.

PRETEL, H.; CAÇÃO, I. **Harmonização Orofacial: Toxina Botulinica, Preenchedores Orofaciais e Fototerapia**. 2 ed. Paraná: Editora Plena, 2017.

PINTO, D. C. A toxina botulínica: passado, presente e futuro. Dissertação (Mestrado em Ciências Farmacêuticas) – Universidade Fernando Pessoa, Porto, 2014.

RADLANSK, R, J.; WESKER, K. A. **A face: atlas ilustrado de anatomia**. 2 ed. São Paulo. Quintessence Editora. 2016.

REQUENA, G.; REQUENA, C.; CHRISTENSEN, L.; ZIMMERMANN, E.U.A.; KUTZNER, H.; CERRONI, L. As reacções adversas para injectáveis agentes de enchimento de tecido mole. **J Am Acad Dermatol**, Estados Unidos, v. 64, n. 1, p. 1-34, nov. 2011.

RIOS, M. **Harmonização orofacial: um novo conceito na odontologia**. 1 ed. São Paulo: Edita Artes Médicas, 2017.

ROHRICH, R.J.; GHAVAMI, A.; CROSBY, M.A. O papel dos agentes de enchimento ácido hialurônico (Restylane) em cirurgia estética facial: avaliação e considerações técnicas. **Rev Plast Reconstr Surg**, California, v. 120, n. 1, p. 41-54, nov. 2015.

ROVIDA, T. A. S.; GARBIN, C. A. S. **Noções de odontologia legal e bioética**. São Paulo: Editora Artes Médicas, 2013.

Rzany B, DeLorenzi C. Understanding, Avoiding, and Managing Severe Filler Complications. **Rev Plast Reconstr Surg**, California, v. 136, n. 5, p.196-203, 2015.

SALTZ, R. **The international study on aesthetic/cosmetic procedures performed in 2016**. Isaps. 2016. Disponível em: <https://www.isaps.org/wp-content/uploads/2017/10/GlobalStatistics2016-1.pdf>. Acesso em: 11 nov. 2019.

SATTLER, G.; GOUT, U. **Guia Ilustrado para Preenchimentos Injetáveis: Bases, Indicações, Tratamentos**. 1 ed. São Paulo: Editora Quintessence Nacional, 2017.

SERRAT, E.P. **Bases diagnosticas, terapeuticas y posturales del funcionalismo craneofacial**. 1 ed. Madrid: Editor Gomez RL, 2006.

SPOSITO, M. M. M. Toxinas Botulínicas: conceito, diferenciação e indicações maduras. **Conectfarma Publicações Científicas**, São Paulo, v. 14, p. 245-51, mai. 2014.

SUH, D.H.; JANG, H.W.; LEE, S.J.; LEE, W.S.; RYU, H.J. Outcomes of polydioxanone knotless thread lifting for facial rejuvenation. **Rev Dermatol Surg**, Estados Unidos, v. 41, n. 6, p. 720-5, jun. 2015.

SKRZYPEK, J. Fatores do paciente influenciam complicações de preenchimento dérmico: prevenção, avaliação e tratamento. **Clin Cosmet Investig Dermatol**, London, v. 8, n. 1, p. 205-14, set. 2018.

TAVARES, J.P.; OLIVEIRA, C.A.C.P.; TORRES, R.P.; BAHMAD, JR. F. Rejuvenescimento facial com fios de sustentação. **Braz. j. otorhinolaryngol**, São Paulo, v. 83, n.6, p. 71219, mar. 2017.

VON-HELD, A. **Medicina orofacial: de cirurgião-dentista a médico orofacial: fundamentos e bases gerais**. Rio Branco: Editora dos Autores, 2016.

APÊNDICE A: Termo de consentimento livre e esclarecido**Termo de Consentimento Livre e Esclarecido**

Acredito ter sido suficiente informado a respeito das informações que li ou que foram lidas para mim, descrevendo o estudo "Harmonização orofacial associada ao restabelecimento da dimensão vertical de oclusão: relato de caso".

Discuti com o pesquisador sobre a minha decisão em participar desse estudo.


Ficaram claros para mim quais os propósitos do estudo, os procedimentos a serem realizados e a garantia de esclarecimentos permanentes.

Ficou claro que meu endereço, nome e filiação permanecerão em sigilo absoluto. Nas fotografias do rosto serão colocadas tarjas nas regiões dos olhos.


Ficou claro também que a minha participação é isenta de despesas e que tenho garantia do acesso aos resultados e de esclarecer minhas dúvidas a qualquer tempo.

Concordo voluntariamente em participar deste estudo e poderei retirar o meu consentimento a qualquer momento, antes ou durante o mesmo, sem penalidade ou prejuízo ou perda de qualquer benefício que eu possa ter adquirido.

Volta Redonda, 05/02/2020


Assinatura do participante

Participante: Glória Elaíne Chiesse Coelho
Endereço : Rua Rosa Sverberi,111. Santa Rosa, Barra Mansa – RJ. CEP 27323-530
Fone: 24- 33222290


Assinatura do pesquisador :

Cristiane Fonseca de Carvalho

Rg 11054113-3

APÊNDICE B: Autorização para uso de imagem**AUTORIZAÇÃO PARA USO DE IMAGEM**

Paciente: Glória Elaine Chiesse Coelho

Endereço: Rua Rosa Sverberi,111. Santa Rosa, Barra Mansa – RJ. CEP 27323-530

Tel: 24- 33222290

Autorizo gratuita e espontaneamente, a utilização pelo pesquisador responsável, das minhas imagens fotográficas, que compreende imagens da face (rostro), do sorriso e dos dentes. Serão colocadas tarjas nas regiões dos olhos para dificultar a identificação.

Serão utilizadas em Trabalho de Conclusão do Curso de Odontologia, apresentação em congressos e publicação em periódicos.

A utilização desse material não gera nenhum compromisso de ressarcimento, a qualquer preceito, por parte do cirurgião-dentista.

Volta Redonda, 05 de fevereiro de 2020.

Cristiane Fonseca de Carvalho – RG11054113-3
Pesquisador Responsável

x

Assinatura do Participante
RG:87000022-1

ANEXO A: Parecer Consubstanciado do CoEPs**PARECER CONSUBSTANCIADO DO CEP****DADOS DO PROJETO DE PESQUISA**

Título da Pesquisa: Harmonização orofacial associada ao restabelecimento da dimensão vertical de oclusão: relato de caso

Pesquisador: CRISTIANE FONSECA DE CARVALHO

Área Temática:

Versão: 2

CAAE: 29494620.5.0000.5237

Instituição Proponente: FUNDACAO OSWALDO ARANHA

Patrocinador Principal: Financiamento Próprio

DADOS DO PARECER

Número do Parecer: 4.092.002

Apresentação do Projeto:

Relato de caso clínico de paciente submetida a procedimentos de harmonização facial após reabilitação protética da dimensão vertical de oclusão diminuída, causada por inúmeras reabilitações protéticas insatisfatórias, bem como desgastes oclusais fisiológicos ocasionados pela idade avançada.

Objetivo da Pesquisa:

Objetivo Primário:

O objetivo desse trabalho será relatar um caso clínico de uma paciente que será submetida a uma reabilitação protética afim de restabelecer a dimensão vertical de oclusão e as alterações faciais causadas pelo problema dentário.

Objetivo Secundário:

Os procedimentos que serão executados no decorrer da pesquisa tem o objetivo de harmonização facial após reabilitação protética da dimensão vertical de oclusão diminuída.

Endereço: Avenida Paulo Erlei Alves Abrantes, nº 1325

Bairro: Prédio 03, Sala 05 - Bairro Três Poços **CEP:** 27.240-560

UF: RJ **Município:** VOLTA REDONDA

Telefone: (24)3340-8400

Fax: (24)3340-8404

E-mail: coeps@foa.org.br



CENTRO UNIVERSITÁRIO DE
VOLTA REDONDA -
UNIFOA/FUNDAÇÃO
OSWALDO ARANHA



Continuação do Parecer: 4.092.002

Benefícios:

Restabelecer com mais eficiência as funções mastigatórias, fonação e estética orofacial

Comentários e Considerações sobre a Pesquisa:

Relato de caso com a seguinte metodologia: Obtenção de modelos de estudo montados em articulador e enceramento diagnóstico. Preparos dentais e restaurações provisórias. Cimentação de próteses fixas cerâmicas restabelecendo dimensão vertical de oclusão e estética oral. Aplicação de ácido hialurônico com diversas densidades volumizando áreas de sustentação tecidual e amenizando sinais, rugas e pregas adquiridas pela idade e má oclusão dentária.

Considerações sobre os Termos de apresentação obrigatória:

Estão pertinentes.

Recomendações:

Apresentar relatório ao final da pesquisa através da plataforma Brasil.

Conclusões ou Pendências e Lista de Inadequações:

Aprovado

Considerações Finais a critério do CEP:

Este parecer foi elaborado baseado nos documentos abaixo relacionados:

Tipo Documento	Arquivo	Postagem	Autor	Situação
Informações Básicas do Projeto	PB_INFORMAÇÕES_BÁSICAS_DO_PROJETO_1507896.pdf	15/06/2020 14:52:56		Aceito
Outros	FOLHA_DE_ROSTO_CRISTIANE_CARVALHO_ASSINADA.pdf	28/02/2020 13:37:47	Ana Carolina Gioseffi	Aceito
Outros	autorizacaodeimagem.pdf	07/02/2020 14:50:13	CRISTIANE FONSECA DE CARVALHO	Aceito
Projeto Detalhado / Brochura Investigador	projetopesquisahof.pdf	07/02/2020 14:49:27	CRISTIANE FONSECA DE CARVALHO	Aceito
Cronograma	Cronogramahof.pdf	07/02/2020 14:49:06	CRISTIANE FONSECA DE CARVALHO	Aceito
TCLE / Termos de Assentimento / Justificativa de Ausência	tcle2.pdf	07/02/2020 14:32:40	CRISTIANE FONSECA DE CARVALHO	Aceito
TCLE / Termos de	tcle1.pdf	07/02/2020	CRISTIANE	Aceito

Endereço: Avenida Paulo Erlei Alves Abrantes, nº 1325


Bairro: Prédio 03, Sala 05 - Bairro Três Poços **CEP:** 27.240-560

UF: RJ **Município:** VOLTA REDONDA

Telefone: (24)3340-8400

Fax: (24)3340-8404

E-mail: coeops@foa.org.br



Continuação do Parecer: 4.092.002

Assentimento / Justificativa de Ausência	tcle1.pdf	14:32:20	FONSECA DE CARVALHO	Aceito
Declaração de Instituição e Infraestrutura	cartadeanuencia.pdf	07/02/2020 14:31:38	CRISTIANE FONSECA DE CARVALHO	Aceito
Folha de Rosto	folhaderostoassinada.pdf	07/02/2020 14:30:49	CRISTIANE FONSECA DE CARVALHO	Aceito

Situação do Parecer:

Aprovado

Necessita Apreciação da CONEP:

Não

VOLTA REDONDA, 17 de Junho de 2020

Assinado por:

Walter Luiz Moraes Sampaio da Fonseca
(Coordenador(a))

Endereço: Avenida Paulo Erlei Alves Abrantes, nº 1325

Bairro: Prédio 03, Sala 05 - Bairro Três Poços **CEP:** 27.240-560

UF: RJ **Município:** VOLTA REDONDA

Telefone: (24)3340-8400 **Fax:** (24)3340-8404

E-mail: coeps@foa.org.br