

FUNDAÇÃO OSWALDO ARANHA
CENTRO UNIVERSITÁRIO DE VOLTA REDONDA
CURSO DE GRADUAÇÃO EM ODONTOLOGIA
TRABALHO DE CONCLUSÃO DE CURSO

ÂNGELO GULLO NETTO
JOÃO VITOR BARBOZA
JÚLIO MATHEUS LEITE DA SILVA

**FRENECTOMIA LABIAL INFERIOR COM LASER DE ALTA
POTÊNCIA: UM RELATO DE CASO**

VOLTA REDONDA

2022

FUNDAÇÃO OSWALDO ARANHA
CENTRO UNIVERSITÁRIO DE VOLTA REDONDA
CURSO DE GRADUAÇÃO EM ODONTOLOGIA
TRABALHO DE CONCLUSÃO DE CURSO

**FRENECTOMIA LABIAL INFERIOR COM LASER DE ALTA
POTÊNCIA: UM RELATO DE CASO**

Monografia apresentada ao Curso de Odontologia do Centro Universitário de Volta Redonda, como requisito para obtenção do título de Bacharel em Odontologia.

Alunos: Ângelo Gullo Netto

João Vitor Barboza

Júlio Matheus Leite da Silva

Orientadora: Carolina Hartung Habibe

Coorientadora: Roberta Mansur Caetano

VOLTA REDONDA

2022

FICHA CATALOGRÁFICA

Bibliotecária: Alice Tação Wagner - CRB 7/RJ 4316

N472f Netto, Ângelo Gullo

Frenectomia labial inferior com laser de alta potência: um relato de caso. / Ângelo Gullo Netto; João Vitor Barboza; Júlio Matheus Leite da Silva. – Volta Redonda: UniFOA, 2022. 38 p. II

Orientador (a): Profa. Carolina Hartung Habibe

Co-orientador (a): Profa. Roberta Mansur Caetano

Monografia (TCC) – UniFOA / Curso de Odontologia, 2022.

1. Odontologia - TCC. 2. Freio labial - lasers. 3. Cirurgia bucal - procedimentos. I. Habibe, Carolina Hartung. II. Caetano, Roberta Mansur. III. Centro Universitário de Volta Redonda. IV. Título.

CDD 617.6



FOLHA DE APROVAÇÃO

Trabalho de Conclusão do Curso intitulado: “Frenectomia Labial Inferior com Laser de Alta Potência: Um Relato de Caso”

Elaborado por: Ângelo Gullo Netto
João Vitor Barboza
Júlio Matheus Leite da Silva

E apresentado publicamente perante a Banca Avaliadora, como parte dos requisitos para conclusão do Curso de Odontologia.

Aprovada em outubro de 2022.

Banca Avaliadora:

.....
Prof.^a Doutora Carolina Hartung Habibe

.....
Prof.^a Doutora Roberta Mansur Caetano

.....
Prof.^a Doutora Rosiléa Chain Hartung Habibe

DEDICATÓRIA

Eu, João Vitor, dedico este Trabalho de Conclusão de Curso a minha família, amigos e principalmente a minha querida noiva, Millena Toledo.

AGRADECIMENTOS

Eu, João Vitor, agradeço as orientações de nossa professora Carolina Hartung Habibe, seus ensinamentos e por demonstrar na prática técnicas jamais antes vistas por nós acadêmicos. A oportunidade de poder aprender a cada dia em nossa clínica integrada com profissionais qualificados e aplicados. Sou grato a professora Roberta Mansur Caetano, nossa guia desde o primeiro período no curso de Odontologia, uma pessoa incrível, que além de mentora se tornou amiga, não só de nós do trio, mas amiga de muitos alunos do curso. A atenção proporcionada por ela nos motivou a cada dia. Gostaria de agradecer aos funcionários que trabalham no prédio da Odontologia, todos são de grande importância para o equilíbrio e funcionamento do curso.

EPÍGRAFE

“Até você se tornar consciente, o inconsciente irá dirigir sua vida e você vai chamá-lo de destino”

Carl Jung

RESUMO

A frenectomia é um procedimento cirúrgico que tem por objetivo realizar a remoção de fibras excessivas dos freios presentes na cavidade bucal quando estes interferem na mobilidade de outras estruturas como movimentação de lábio e língua ou ainda quando promovem alguma alteração anatômica como retrações gengivas. A técnica mais utilizada na atualidade consiste em uso de bisturi manual, porém não se limita somente ao seu uso. Os lasers de alta potência têm se mostrado como uma ótima alternativa para as cirurgias de frenectomia e apresentam consideráveis vantagens como significativa diminuição do tempo cirúrgico, edema reduzido, dor amenizada, menor sangramento e rápida cicatrização. O objetivo deste estudo é relatar o caso de uma frenectomia labial inferior com a utilização do laser de Diodo de alta potência além de uma revisão de literatura sobre o tema.

Palavras-chave: Lasers; Freio Labial; Procedimentos Cirúrgicos Bucais.

ABSTRACT

Frenectomy is a surgical procedure that aims to remove excessive fibers from the brakes present in the oral cavity when they interfere with the mobility of other structures such as lip and tongue movement or when they promote some anatomical alteration as gum retractions. The most used technique nowadays consists of the use of a manual scalpel, but is not limited only to its use. High-power lasers have been shown to be a great alternative for frenectomy surgeries and have considerable advantages such as significant reduction in surgical **time**, reduced edema, mild pain, less bleeding and rapid healing. The aim of this study is to report the case of a lower lip frenectomy with the use of high-power Diode laser in addition to a literature review on the subject

Key Words: Lasers; Lip **Brake**; Oral Surgical Procedures.

LISTA DE FIGURAS

Figura 1 Representação do espectro eletromagnético.....	18
Figura 2 Principais absorvedores do tecido biológico	20
Figura 3 Efeitos atribuídos a laser de baixa potência.....	22
Figura 4 Intra-oral Vista de Frente.....	25
Figura 5 Intra-oral Vista oclusal.....	25
Figura 6 Intra-oral Vista de Frente.....	26
Figura 7 Intra-oral Vista oclusal.....	27
Figura 8 Intra-oral Vista oclusal.....	27
Figura 9 Intra-oral Vista de Frente.....	28
Figura 10 Intra-oral Vista de Frente.....	29

LISTA DE SIGLAS E ABREVIATURAS

CAAE	Certificado de Apresentação para Apreciação Ética
CoEPs	Comitê de Ética em Pesquisa em Seres Humanos
et al.	E colaboradores
MMO	MMOptics
UniFOA	Centro Universitário de Volta Redonda

LISTA DE ANEXOS

ANEXO A Parecer Consubstanciado do CoEPs	37
--	----

SUMÁRIO

1 INTRODUÇÃO	12
2 REVISÃO DA LITERATURA	13
2.1 Anatomia dos Freios Labiais.....	13
2.2 Frenectomia e Técnicas Cirúrgicas	14
2.2.1 Técnica de Archer	14
2.2.2 Técnica de Chelotti.....	15
2.2.3 Técnica de Wassmund.....	15
2.2.4 Técnica de Mead.....	15
2.2.5 Técnica de Howe	16
2.3 Laser.....	16
2.3.1 Lasers de alta potência e seus aspectos gerais	18
2.3.2 Laser de baixa potência e seus aspectos gerais.....	21
2.3.3 Características técnicas do laser utilizado na cirurgia do relato de caso.	23
2.3.4 Componentes	23
2.3.5 Características técnicas	23
3 RELATO DE CASO	25
4 DISCUSSÃO	30
5 CONCLUSÃO	33
6 REFERÊNCIAS.....	34

1 INTRODUÇÃO

A frenectomia é um procedimento cirúrgico que tem por objetivo realizar a remoção de um dos freios presentes na cavidade oral. Existem variadas situações para sua indicação, como alterações periodontais, diastema, comprometimentos estéticos e biomecânicos (SILVA et al., 2020).

Os freios labiais podem divergir em sua anatomia, tamanho e localização. Estabilizam a linha média e limitam os movimentos labiais (PRADO et al., 2017).

A técnica tradicional da cirurgia de frenectomia consiste no uso de bisturi manual, caracterizada pela técnica a frio, porém não se limita somente a ele. Existe também a opção dos bisturis elétricos e a intervenção cirúrgica a laser (SOUZA et al., 2015).

A técnica utilizando os lasers de alta potência vem alcançando uma maior proporção no atual cenário odontológico. Suas vantagens são consideráveis, tendo em conta que se tem uma significativa diminuição do tempo cirúrgico, edema reduzido, dor amenizada, menor sangramento e rápida cicatrização (SILVA; SILVA; ALMEIDA, 2018).

Os lasers direcionados a cirurgia são variados, cada um com sua propriedade específica e luz em um comprimento de onda diferente (SILVA; SILVA; ALMEIDA, 2018).

O objetivo deste estudo é relatar o caso de uma frenectomia labial inferior com a utilização do laser de Diodo de alta potência além de uma revisão de literatura sobre o tema.

2 REVISÃO DA LITERATURA

2.1 Anatomia dos freios labiais

Os freios na cavidade oral são subdivididos em: freio labial superior, freio labial inferior, freio lingual e freios laterais. Definem-se como pregas de membrana mucosa que se constituem de tecido conjuntivo muscular, fibroso ou ambos. Faz conexão com mucosa jugal e os lábios na gengiva, mucosa alveolar e periósteo subjacente (ESTRELA, 2018).

Os freios labiais podem ser superiores ou inferiores. Suas características envolvem pregas sagitais da mucosa alveolar, formato triangular, que se inserem em um lado da vertente vestibular do processo alveolar na porção mediana, terminando sua inserção geralmente a quatro milímetros acima da papila interproximal dos incisivos centrais. Quando se é observado condições normais de inserção, o mesmo se encontra inserido no limite mucogengival, na depressão com formato de “V” que delimita separadamente gengiva aderida de mucosa alveolar (ESTRELA, 2018; SILVA; SILVA; ALMEIDA, 2018).

As funções do freio labial são de grande importância para o equilíbrio de ações que envolvam movimentos da boca no dia a dia do ser humano, as limitações do freio são para impedir que movimentos exagerados ocorram, visto que ele funciona como uma “trava” para os lábios. Quando se analisa inserções de freio que se mostram anormais aos padrões, pode-se notar uma série de possíveis consequências na cavidade oral, a higiene pode ser dificultada devido os freios hipertróficos e isto dificulta o controle do biofilme bacteriano, alterações periodontais podem ser encontradas, recessões gengivais, problemas fonéticos e diastemas interincisivos (ESTRELA, 2018; NETO; MOLERO; GOULART, 2014).

O primeiro contato com o paciente é de grande importância, visto que uma excelente anamnese associada a um plano de tratamento determina a necessidade da intervenção cirúrgica e o melhor período para se realizar. Com base em conhecimentos científicos sobre a oclusão correta e más oclusões o profissional vai

diferenciar por exemplo um diastema fisiológico do anormal (SILVA; SILVA; ALMEIDA, 2018).

O cirurgião dentista deverá na maioria dos casos aguardar a erupção dos caninos permanentes para realizar um diagnóstico preciso. O diastema muitas vezes encontrado em crianças na fase da dentição mista pode ter relações com outros problemas associados a etiologia, não necessariamente causado por um freio labial hipertrófico e sua inserção. A frenectomia em casos de freios hipertróficos é a mais indicada por ter como objetivo o rompimento das fibras transósseas (SOUZA et al., 2015).

Para um melhor diagnóstico os profissionais utilizam de exames de imagem e principalmente de exames clínicos intra-orais. Os sinais clínicos: Isquemia da papila interincisiva na região da face palatina\lingual quando se traciona o freio, inserções baixas na margem gengival ou em papilas interproximais, diastemas interincisal mediano (ESTRELA, 2018).

A frenectomia é um procedimento cirúrgico que tem por objetivo remover um excesso de tecido fibroso que pode atingir lábio superior, inferior e língua. Indivíduos que demonstram alterações desta natureza sofrem com mobilidade labial ou lingual reduzida, são impedidos por sua vez de ações simples que podem comprometer a fonação, estética, higienização (LEAL, 2010).

2.2 Frenectomia e Técnicas Cirúrgicas

Mesmo sendo considerada uma intervenção cirúrgica simples, a frenectomia possui variadas técnicas de execução. Dentro da técnica operatória é necessária a realização de anestesia tópica e infiltrativa ao redor ou em região próxima a fim de preservar a anatomia do freio e evitar intercorrências durante o ato cirúrgico (LEAL, 2010; SILVA; SILVA; ALMEIDA, 2018).

2.2.1 Técnica de Archer

A técnica de Archer é vista por muitos profissionais como a mais eficiente, por sua simplicidade e efetividade, utilizando pinças hemostáticas segura-se firmemente

o tecido inserido a ser removido, excisar circundando a parte externa das pinças, suturar, teremos um maior controle de hemorragia, procedimento ligeiro e menos traumático ao paciente (SILVA; SILVA; ALMEIDA, 2018).

2.2.2 Técnica de Chelotti

A técnica de Chelotti (1992), também conhecida como técnica do reposicionamento, entrega ao paciente um resultado estético mais satisfatório e ainda mantém a função e morfologia da estrutura, pois elimina somente uma parte da inserção. Nesse tipo de técnica não é realizado o pinçamento que gera cicatriz em muitos casos, resultado do maceramento da mucosa mais frágil da porção interna do lábio. Para realizar a demarcação da incisão, tracionar o lábio de forma a tensionar o freio. Então é realizado a incisão com a tesoura cirúrgica rente ao rebordo, até o limite entre a gengiva inserida e mucosa alveolar. Remove-se a inserção do freio na mucosa gengival em forma triangular utilizando a lâmina de bisturi número 15, até atingir o perióstio, onde as fibras de tecido conjuntivo se desinserem até o limite da inserção palatina e na região do rebordo remanescente com a cureta cirúrgica. Este processo de desinserção das fibras do rebordo é crucial para evitar que o diastema volte após o tratamento ortodôntico, por fim, realiza-se a sutura da mucosa labial e a colocação da ferida cruenta (DELMONDES et al., 2021; SILVA; SILVA; ALMEIDA, 2018).

2.2.3 Técnica de Wassmund

Nessa técnica é feita uma incisão em forma de cunha, onde se segue o contorno do freio labial, e após, são realizadas diversas perfurações ao redor do ferimento com a utilização de instrumento rotatório. Por último, é realizada sutura (SILVA; SILVA; ALMEIDA, 2018).

2.2.4 Técnica de Mead

Nessa técnica é realizada uma incisão que abrange toda a extensão do freio, removendo a base com tesoura e, por fim, a sutura (SILVA; SILVA; ALMEIDA, 2018).

2.2.5 Técnica de Howe

Essa técnica tem indicação para remoção de freios que possuem inserção baixa com relação à borda gengival livre. É feita de forma retilínea, sobre a linha média vestibular, dividindo em duas porções iguais, e mantendo de forma íntegra a continuidade do tecido. Após, é realizada incisões acessórias, limitadas nas porções terminais da incisão que foi realizada primeiramente, de forma paralela, porém em sentidos adversos. Por fim, o tecido é rotacionado de forma que os ângulos que foram gerados pelas incisões acessórias e principal se posicionem corretamente. (SILVA; SILVA; ALMEIDA, 2018).

2.3 Laser

Light Amplification by Stimulated Emission of Radiation, que tem como significado “amplificação da luz por emissão estimulada da radiação”, é de onde origina-se a palavra Laser como conhecemos atualmente. Os profundos estudos da física quântica foram essenciais para acreditar que se poderia usar moléculas e radiação de forma estimulada. Com uso da teoria de Planck do ano de 1900, Einstein analisou através deste conceito que a energia que vinha de um feixe de luz tinha concentrações de pequenos conjuntos energéticos, os chamados fótons. Em sua descrição o fenômeno de um fóton entrar em colisão com um elétron estimularia a emissão inicial com a liberação de um fóton amplificado (JORGE; CASSONI; RODRIGUES, 2010; CONVISSAR, 2011; LAGOS, 2021).

Charles Townes, no início da década de 50, professor da Universidade de Columbia em Nova Iorque, realizava estudos espectroscópicos das moléculas utilizando da radiação de micro-ondas. Sua intenção a princípio seria criar micro-ondas com menor escala comparadas as utilizadas em radares da Segunda Guerra Mundial (1939 a 1945). Com auxílio de seus parceiros colaboradores, obtiveram sucesso na criação de radiação estimulada com comprimento de onda de 1cm, seu nome Maser, precursor do Laser (JORGE; CASSONI; RODRIGUES, 2010; CONVISSAR, 2011; LAGOS, 2021).

Na década de 60, Maiman fez uso da teoria de emissão estimulada, surgindo a primeira fonte emissora de laser, para sua criação foi necessário uso de uma roda de

rubis em excitação com pulsos luminosos de alta intensidade, seu espectro luminoso era de 694nm, resultando no primeiro laser vermelho (JORGE; CASSONI; RODRIGUES, 2010; CONVISSAR, 2011).

O Laser é caracterizado por luz ou radiação eletromagnética, estando em feixes de luz paralelos, com níveis elevados de intensidade e concentração energética. Os lasers podem apresentar diferentes formas e comprimentos de onda em sua composição, cada um com sua característica que muda completamente sua forma de interação e efeito. Devido suas diferenças características os lasers apresentam formas variadas de interação com o tecido alvo, tais fenômenos são: absorção, penetração, transmissão e difusão. Na área odontológica o fenômeno ideal é de absorção, que é a interação com o tecido em alvo (JORGE; CASSONI; RODRIGUES, 2010; CONVISSAR, 2011).

A luz possui um comportamento dual, dualidade onda-partícula, pois é composta de pequenos pacotes de energia chamados fótons, que se propagam no espaço na forma de ondas. O fóton não tem massa, por isso sua característica mais importante é a quantidade de energia que ele carrega, geralmente expressa em unidades de elétron-volts (eV), e diferentes energias resultam em diferentes cores (LAGOS, 2021).

A energia carregada pelos fótons é que vai determinar o tipo de radiação eletromagnética. Apesar de parecerem energias diferentes, todas têm uma propriedade em comum: são fótons que se propagam através de espaço como ondas (LAGOS, 2021) (Figura 1).

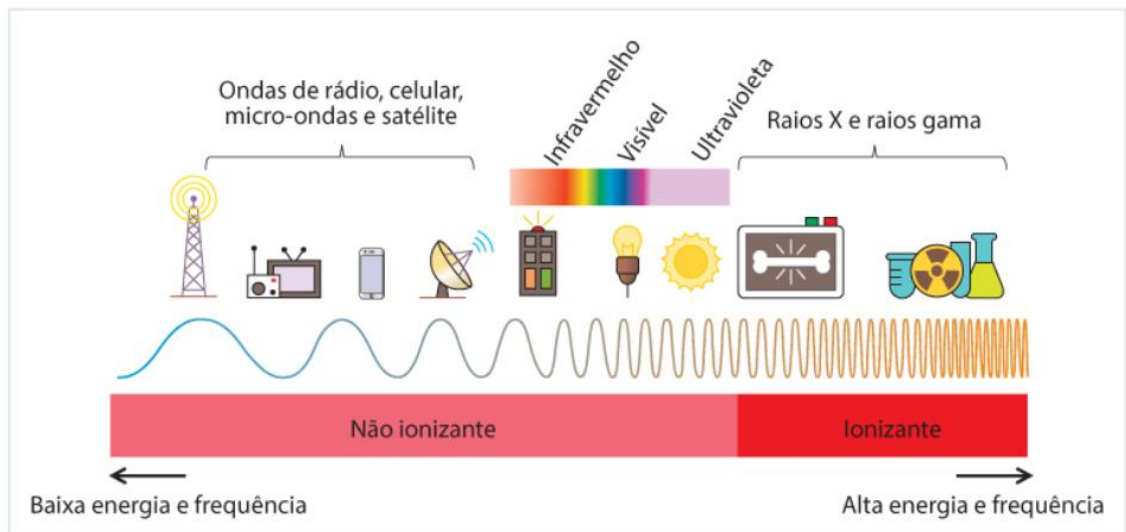


FIGURA 1: Representação do espectro eletromagnético. Quanto maior o comprimento de onda, menor a energia e a frequência da onda.

FONTE: LAGOS, 2021.

Para o grupo seletivo utilizado na odontologia prioriza-se efeitos absorptivos do laser em contato com o tecido, como é nos casos de laser de baixa potência onde se estimula o efeito biomodulador. O laser de alta potência produz efeitos através da geração de calor. Para que se possa realizar trabalhos odontológicos com uso do laser, deve-se ter em mente que cada tipo de laser vai agir de uma determinada forma com relação ao tecido alvo, tecido mole ou duro (JORGE; CASSONI; RODRIGUES, 2010; CONVISSAR, 2011).

2.3.1 Lasers de alta potência e seus aspectos gerais

São diversos os tipos de lasers de alta potência na odontologia, CO₂ e o Er:YAG ($\lambda=2.940$ nm), Er,Cr:YSGG ($\lambda=2.780$ nm) direcionados para tecidos duros e temos Nd:YAG ($\lambda=1.064$ nm) e CO₂ ($\lambda=9.300$ nm, 9.600 nm, 10.300 nm e 10.600 nm) que são destinados a uso em tecidos moles. Fator de grande importância para usar o laser e garantir eficácia é a quantidade de energia gerada na utilização (JORGE; CASSONI; RODRIGUES, 2010; CONVISSAR, 2011).

Os lasers utilizados em tecidos moles têm como objetivo incisão e hemostasia, atuando por vaporização. Quando uma área de tecido é irradiada se tem a formação de três camadas de boa definição, vaporização, necrose e coagulação. As camadas

obtidas vão variar em sua forma e tamanho de acordo com os níveis de exposição sofridos pelos lasers (aplicação focada e energia). O laser trabalha com aumentos de temperatura, trazendo mais vantagens em seu uso, descontaminando a superfície irradiada, promovendo uma boa cicatrização tecidual que diminui na maioria das vezes uma possível infecção pós cirúrgica (JORGE; CASSONI; RODRIGUES, 2010; CONVISSAR, 2011).

O feixe focado emitido por laser de alta potência tem relação que influencia diretamente na vaporização e coagulação. Ajustando para ter mais foco diminui o diâmetro e conseqüentemente se tem maior profundidade na incisão. Para profundidade reduzida e maior área atingida usa-se o laser com foco reduzido, isso permite diminuição da vaporização e aumenta efeitos de hemostase e coagulação (JORGE; CASSONI; RODRIGUES, 2010; CONVISSAR, 2011).

Atualmente o laser de alta potência cada vez mais tem sido utilizado em cirurgias que envolvem tecido mole, como as frenectomias. As cirurgias que optam por utilizar desse laser como ferramenta proporcionam ao paciente condições operatórias e pós-operatórias significativamente melhores, se tornando uma opção cada vez mais viável atualmente (PINHEIRO et al., 2018).

O tipo de laser a ser utilizado é definido de acordo com o tecido que ele irá realizar intervenção. O profissional deve conhecer as variações disponíveis e ter um conhecimento aprofundado sobre seu funcionamento, características para que possa realizar o procedimento de maneira tranquila, oferecendo segurança ao paciente e a ele mesmo (VIEIRA, 2012) (Figura 2).

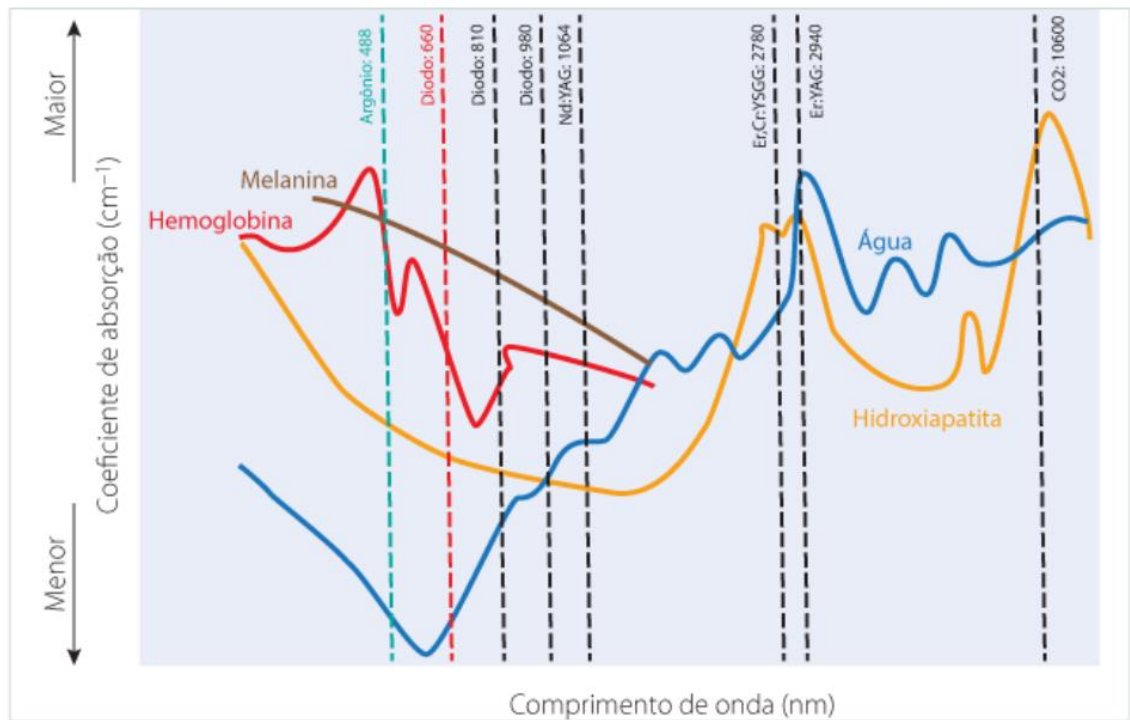


FIGURA 2: Principais absorvedores do tecido biológico, destacando os lasers mais comumente usados na odontologia

FONTE: LAGOS, 2021.

A utilização do laser de alta potência na odontologia está sendo bem reconhecida pelos cirurgiões-dentistas como uma ferramenta muito importante em opções terapêuticas, como por exemplo a frenectomia, lingual, labial, cirurgias que envolvem tecidos moles com diversas finalidades e indicações (JUNIOR, 2018).

Dentre todas as características favoráveis que o laser apresenta, ele também proporciona uma certa facilidade para se realizar o procedimento, ressaltando a sua capacidade de realizar hemostasia, mantendo o campo cirúrgico limpo e com melhor visualização. A técnica cirúrgica com o laser de alta potência demonstrou várias vantagens, diminuindo o tempo de atendimento ao paciente, coagula e esteriliza a área, geralmente não necessitando de sutura (PINHEIRO et al., 2018).

As desvantagens relacionadas à técnica utilizando o laser de alta potência apontam uma cicatrização por segunda intenção já que o tipo de ferida produzida pela utilização do laser é extensa e romboidal, com isso a cicatrização por primeira intenção fica dificultada. Existem também as desvantagens relacionadas a questão de custos,

pois o laser tem um valor alto comparado a técnica manual (OLIVEIRA; TITO; BRITO, 2020).

Tem se tornado uma ótima opção a utilização do laser diodo de alta potência na odontologia. Ele pode substituir ou complementar certos tipos de procedimentos, proporcionando aos pacientes menor desconforto durante a consulta (FONTES et al., 2016).

Esse tipo de laser possui consideráveis benefícios, desde proporcionar uma ótima hemostasia, desconsiderando a realização de sutura, até os procedimentos serem realizados em menor tempo. Ele promove ao paciente uma cicatrização mais rápida, edema e dor amenizados (FONTES et al., 2016).

2.3.2 Lasers de baixa potência e seus aspectos gerais

A odontologia vem evoluindo bastante com a finalidade de executar procedimentos cada vez menos invasivos, diminuindo a sensação de dor e desconforto ao paciente na hora da cirurgia e no pós-cirúrgico. Com isso, acredita-se que a laser de baixa potência tem um efeito benéfico no tecido quando respeitado o seu linear de intensidade e comprimento de onda a ser emitido no tecido (CAVALCANTI et al., 2011).

O fundamento do uso do laser de baixa potência é acelerar o processo de cicatrização nos tecidos moles e duros produzindo a reação de inibição ou ativação de reações químicas, fisiológicos e metabólicos ocorrendo o aumento da síntese de ATP. Com isso ocorre o aumento das células que fazem a cicatrização e regeneração dos tecidos serem mais rápidas (SANTOS; SANTOS; GUEDES, 2021) (Figura 3).

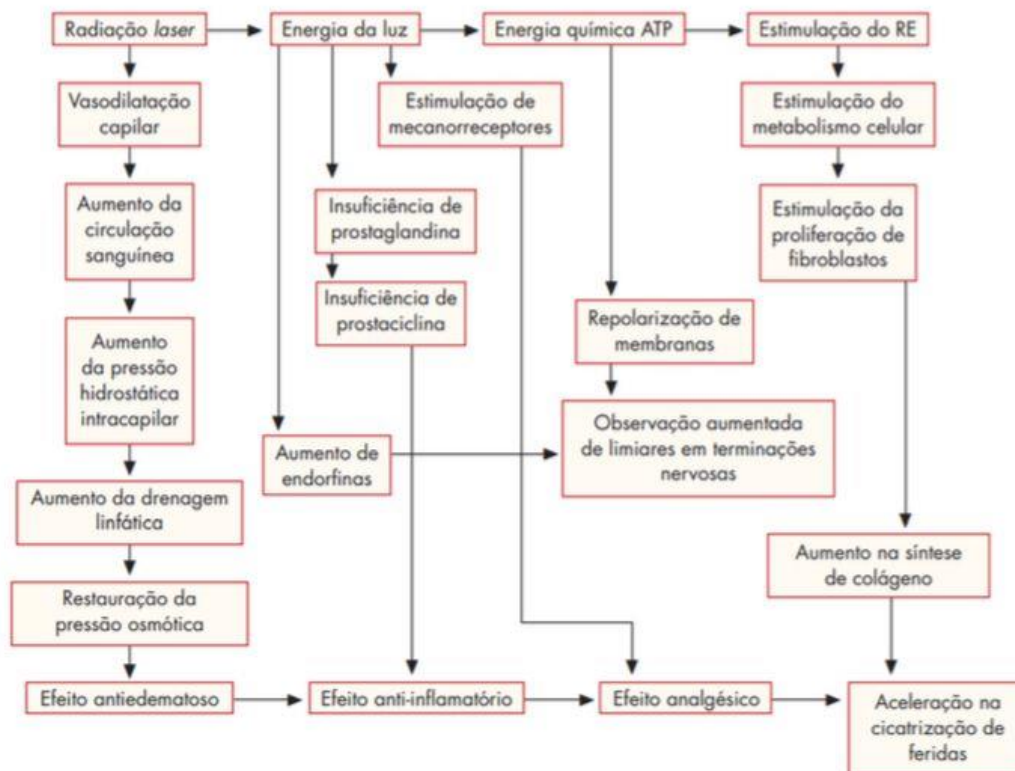


Figura 3 - Efeitos atribuídos a lasers de baixa potência

Fonte: RIBEIRO; ZEZELI, 2004.

Os lasers de baixa potência mais utilizados são: infravermelho e vermelho. O laser infravermelho tem a potência de 700 a 904nm, já o laser vermelho com 630 a 700nm. Isso faz com que se chegue à conclusão de que o laser vermelho tem o poder de penetração menor comparado com o infravermelho, logo é indicado para lesões mais superficiais. O laser infravermelho é indicado para tipos de feridas mais profundas, promovendo analgesia de forma imediata ou temporária. O comprimento de onda dos dois tipos de lasers de baixa potência tem o potencial analgésico. Quando usados em energias mais altas acima de 10J age no maior controle da dor. Em relação aos pontos de irradiação quando forem distribuídos, apresentam melhor resultado do que quando usado de forma isolada (RODRIGUES, 2020).

A ação de reparação tecidual passa por diferentes processos como: inflamação, síntese de elementos que compõem a matriz extracelular, proliferação celular, fibras reticulares e elastina. A sintetização da matriz extracelular é harmoniosa

e muito rápida. Com a remodelação do tecido ocorre lesões intersticiais que se estendem até finalizar o processo de reparação (SOUZA, 2021).

O laser de baixa potência faz com que os níveis de atividades quimiotáticas e fagocitárias dos leucócitos do corpo humano tenham um aumento, com isso quando ocorre o processo de reparação tecidual das feridas os linfócitos são ativados pela radiação dos lasers. A atividade fagocitária dos macrófagos é aumentada com o uso de laser terapêuticos, a fase inicial do processo de reparação, após o trauma, facilita na hora da desinfecção da ferida, com isso estabelecendo melhorias para a próxima fase no tecido (LINS et al., 2010).

2.3.3 Características Técnicas do Laser utilizado na Cirurgia do Relato de Caso

O TW SURGICAL utiliza laser semiconductor de alta potência, cuja entrega do feixe é realizada através de fibras óticas com diâmetro de 400 e 600 μm para o uso em procedimentos odontológicos cirúrgicos.

O laser pode operar em modo contínuo ou pulsado com potência ótica que varia de 0,5 a 5W, num comprimento de onda na faixa do infravermelho (808-1064nm). Promove o corte do tecido e a hemostasia simultaneamente, sem contaminação e sem necessidade de sutura.

2.3.4 Componentes

De acordo com a fabricante responsável MMOptics (2017), para realização da cirurgia os seguintes componentes que acompanham o produto: tela sensível ao toque (touch screen), óculos de proteção que são exclusivos para o profissional e paciente, caneta, fibra ótica MMO, pedal MMO, suporte de gabinete, kit de clivagem e a maleta para o transporte do laser.

2.3.5 Características Técnicas

Segundo a fabricante MMOptics (2017), responsável pelo laser de alta potência, temos características técnicas do produto que são: alimentação 127 – 220V (automático), comprimento de onda infravermelho (808 – 1064nm), classe 4 do Laser

– IEC 60825-1, potência de 0,5W a 5W (+- 20%), tela touch screen de 3,5 polegadas, exposição contínua com pulso de 1,0 – 99 ms, exposição de pulso único com 10 – 100 ms, exposição repetitiva de 0,1 – 99 ms, garantia de 24 meses.

3 RELATO DE CASO

Este estudo foi submetido ao Comitê de Ética em Pesquisa do Centro Universitário de Volta Redonda (CoEPs) - UniFOA, com número CAAE 61613622.3.0000.5237 e aprovado em 07/09/2022 (Anexo A).

Foi realizada revisão de literatura com diversas bases de dados, que nos referenciam e direcionam para realização do Relato de Caso.

Paciente J.V.L., gênero masculino, leucoderma, 22 anos de idade, compareceu a clínica integrada do curso de Odontologia situado no Centro Universitário de Volta Redonda (UniFOA) procurando atendimento, no mês de maio de 2022.

No exame físico intra-oral foi detectado diastema em região de incisivos centrais inferiores e freio labial que apresentava dupla inserção tracionando o tecido gengival sendo a possível causa da retração.

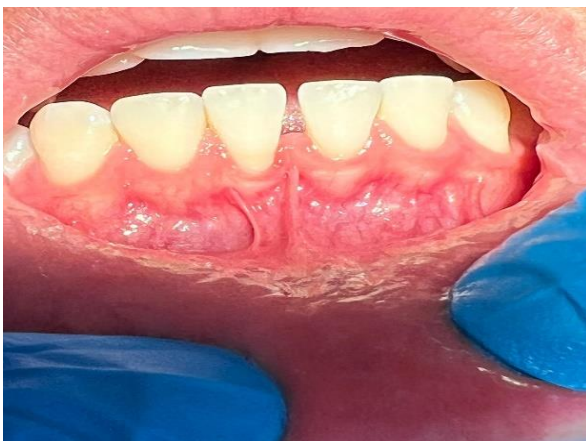

Figura 4: Intra-oral- Frente

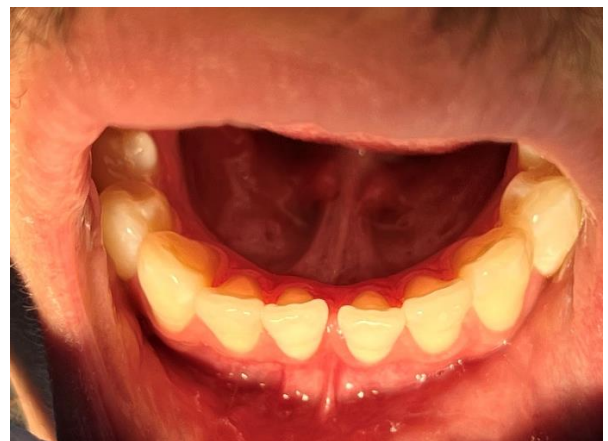

Figura 5: Intra-oral- Vista Oclusal

O plano de tratamento definido para o caso foi a cirurgia de frenectomia labial inferior com o uso do laser de alta potência, associado o laser de baixa potência para a recuperação pós-operatória.

A cirurgia foi realizada no dia 12 de maio de 2022, seguindo todos os protocolos cirúrgicos utilizados na odontologia. No pré-operatório foi realizada a desinfecção geral da face do paciente com a substância de clorexidina a 2%, bochecho com

solução de clorexidina a 0,12% por cerca de 1 minuto. O corpo do paciente foi coberto com um capote cirúrgico estéril, deixando exposta somente a face. Utilizado o anestésico tópico nas áreas a serem puncionadas com benzocaína a 20%. A solução anestésica escolhida foi a Lidocaína com epinefrina 1:100.000, com utilização de $\frac{3}{4}$ de um tubete, com técnica infiltrativa bilateral e proximidade aos freios labiais inferiores com distância suficiente para evitar a deformação do tecido a fim de evitar uma técnica equivocada.

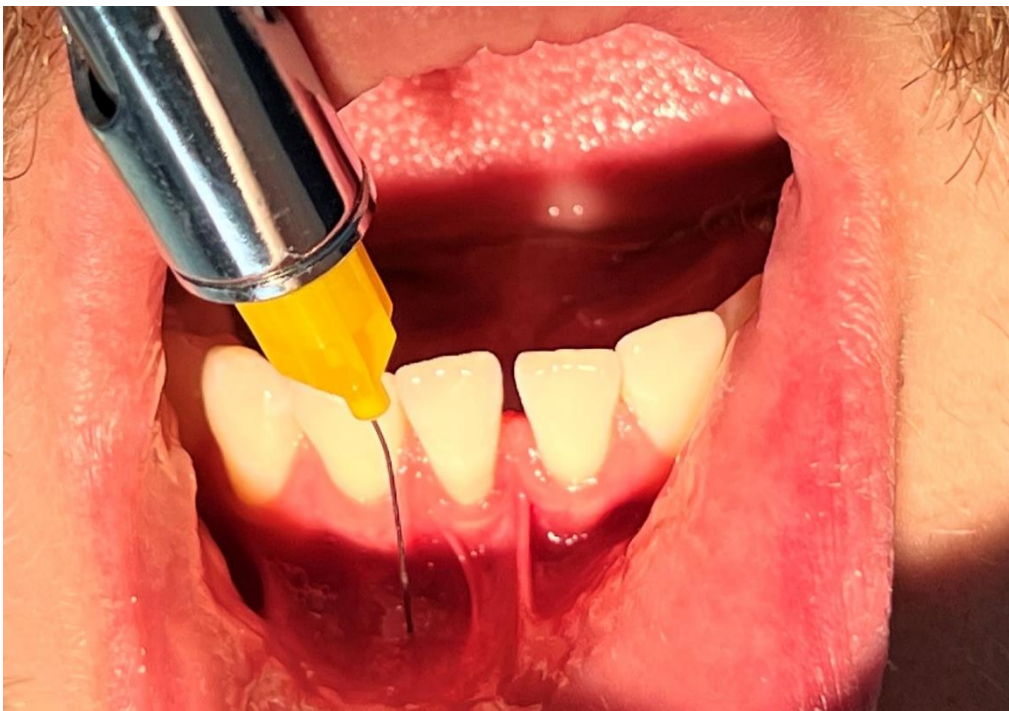

Figura 6: Intra-oral- Frente

O freio labial inferior com dupla inserção foi removido com o laser de alta potência, não houve sangramento e o ato cirúrgico levou cerca de 10 minutos em seu total não sendo necessária sutura.

Foi prescrito o analgésico Dipirona de 500 mg de 8 em 8 horas por 3 dias e as seguintes recomendações pós-operatórias: alimentação fria e líquida\pastosa e repouso nas primeiras 48 horas.

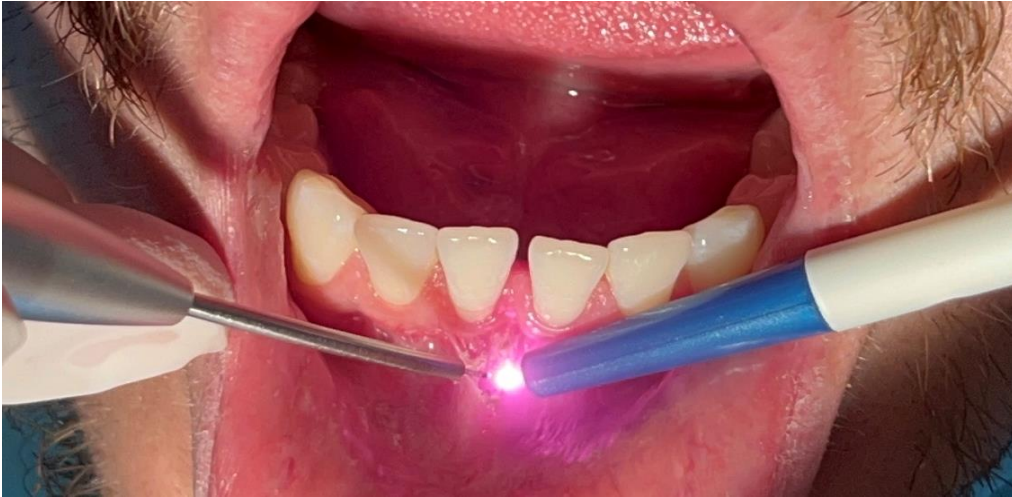

Figura 7: Intra-oral- Vista oclusal

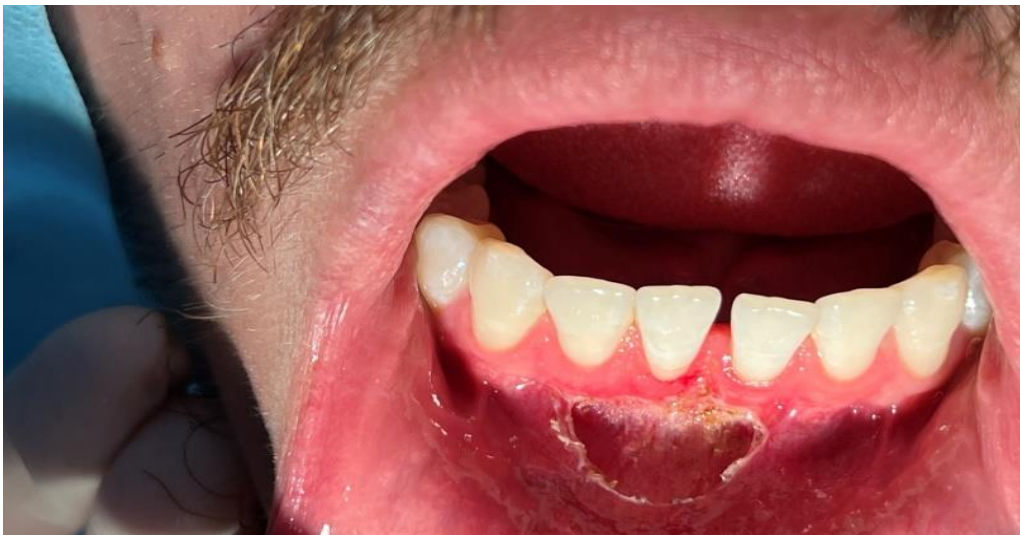

Figura 8: Intra-oral- Vista Oclusal

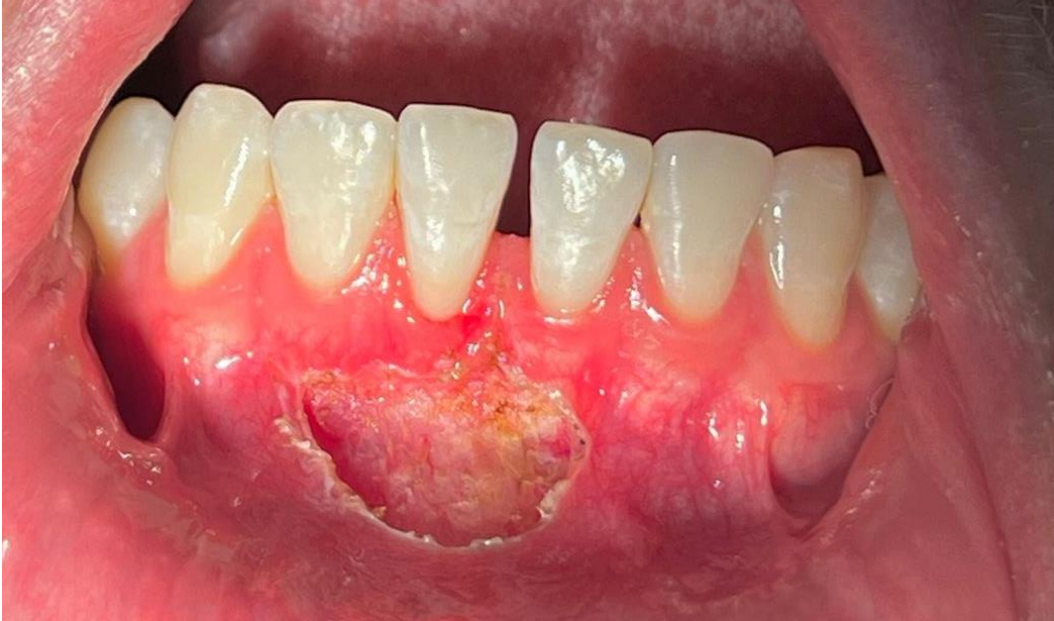

Figura 9: Intra-oral- Vista de frente

No dia 17 de maio de 2022 o paciente retornou para o acompanhamento pós cirúrgico e relatou ausência de dor e edema, então iniciou-se o protocolo pós-operatório com laser de baixa potência, vermelho 1J por ponto (5 pontos) em toda região da ferida com pontos equidistantes e laser infravermelho 1J por ponto (5 pontos) ao redor da ferida com finalidade de redução do pequeno edema e analgesia. Foram realizadas 3 sessões de laserterapia de baixa potência com intervalos de 48 horas entre elas.

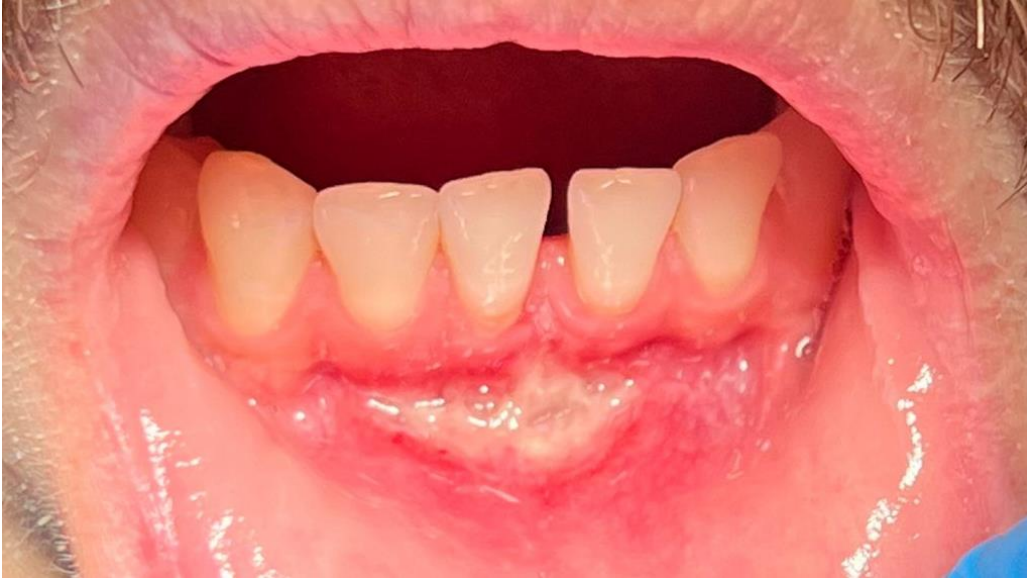

Figura 10: Intra-oral- Vista de frente

Os resultados obtidos com o pós-cirúrgico foram satisfatórios, os benefícios ao se realizar a frenectomia com laser de alta potência ficam evidentes, a cicatrização foi rápida, o paciente não relatou desconforto, o controle de infecção bacteriana se mostrou um sucesso.

4 Discussão

O ato cirúrgico que visa a total remoção do freio labial se denomina frenectomia (SILVA et al., 2020). Divergência de tamanho, anatomia e localização são características que se pode encontrar nos freios labiais (PRADO et al., 2018), o paciente do relato de caso tinha por característica freio labial com dupla inserção e tração gengival.

Para realização da técnica de frenectomia tradicional utiliza-se bisturi manual ou elétricos (SOUZA et al., 2015). Na odontologia atual o cenário mudou, o profissional não está limitado somente as formas tradicionais para realização da frenectomia, a intervenção cirúrgica a laser ganha espaço a cada dia (SILVA; SILVA; ALMEIDA, 2018). Para realização do procedimento cirúrgico do paciente foi colocado em prática a utilização do laser de alta potência para remoção dos freios labiais inferiores.

As subdivisões dos freios labiais são: freio labial superior, freio labial inferior, freio lateral e freio lingual, é uma prega de membrana mucosa constituída por tecido conjuntivo fibroso, muscular ou ambos. O freio labial tem funções que evitam movimentos exagerados nos lábios (ESTRELA, 2018), padrões anormais de freios labiais podem levar a consequências como: higiene dificultada, retrações gengivais, problemas periodontais, fonéticos e distemas interincisivos (NETO et al., 2014). No exame intra-oral do paciente, notou-se diastema interincisivo em região inferior e tração do tecido gengival.

Importante ressaltar que uma anamnese bem realizada pode determinar a necessidade de uma intervenção cirúrgica e o melhor período para sua execução (SILVA; SILVA; ALMEIDA, 2018). O cirurgião dentista na maioria dos casos aguarda a erupção dos caninos permanentes, visto que os diastemas encontrados em fase infantil podem ser de origem etiológica (SOUZA et al., 2015). Para determinar diagnóstico e plano de tratamento o cirurgião dentista utiliza exames de imagem e exames clínicos intra-orais em associação (ESTRELA, 2018).

A técnica cirúrgica da frenectomia tem por objetivo a remoção do tecido fibroso que se pode apresentar em excesso nas regiões de lábios superiores, inferiores e

língua. Mesmo sendo considerada uma cirurgia simples, a frenectomia possui técnicas cirúrgicas variadas para sua execução (LEAL, 2010).

A técnica de Archer é vista por diversos profissionais como mais eficiente, simples e efetiva (SILVA; SILVA; ALMEIDA, 2018). A técnica de Chelotti entrega níveis estéticos mais satisfatórios e mantém as funções morfológicas da estrutura, devido a remoção parcial da inserção (DELMONDES et al., 2021). A técnica de Wassmund segue um padrão de incisão em forma de cunha, perfurações que envolvem o ferimento com instrumentos rotatórios. Mead é a técnica que consiste na incisão que abrange totalmente a extensão do freio, removendo sua base exposta com tesoura cirúrgica. Howe é a técnica sugerida em casos onde a inserção do freio é baixa em relação a borda gengival livre (SILVA; SILVA; ALMEIDA, 2018).

O profissional deve ter amplo conhecimento sobre as funcionalidades do laser, para que consiga realizar um procedimento seguro (VIEIRA, 2012). O laser de alta potência vem ganhando força atualmente e se tornando uma importante ferramenta para a realização de procedimentos como a frenectomia (JUNIOR, 2018). O laser de diodo de alta potência proporciona aos pacientes menor desconforto e pode ser utilizado de maneira principal ou complementar em certos tipos de procedimentos. Ele oferece cicatrização rápida, dor e edema amenizados (FONTES et al, 2016).

O uso do laser proporciona melhor visualização do campo cirúrgico, devido sua capacidade de hemostasia (PINHEIRO et al, 2018). Um ponto negativo é o alto custo para se realizar um procedimento utilizando laser quando comparado a técnica manual (OLIVERA; TITO; BRITO, 2020). Durante o ato cirúrgico relatado foi possível observar ausência de sangramento e visão total do campo cirúrgico que facilita a técnica e evita equívocos.

Com a evolução da odontologia os procedimentos estão se tornando cada vez menos invasivos, diminuindo dor e entregando um melhor pós-operatório. Sendo assim, o laser de baixa potência age na reparação tecidual gerando efeitos positivos no período pós-operatório (CAVALCANTI et al, 2011). O laser de baixa potência é utilizado para acelerar o processo de cicatrização de tecidos moles e duros, através de inibição ou ativação de reações químicas, fazendo com que o aumento das células responsáveis pela regeneração e cicatrização seja acelerado (SANTOS et al, 2021).

Foi utilizado o laser de baixa potência no relato de caso, demonstrando sua importância ao otimizar e acelerar a recuperação da área afetada pela ação do laser de alta potência.

Os comprimentos de onda mais utilizados na terapia de baixa potência são os lasers infravermelho e vermelho. O infravermelho é utilizado em lesões ou feridas de maior profundidade pois conseguem penetrar mais no tecido quando comparados ao laser vermelho, que atua mais superficialmente (ABREU, 2020).

O processo de reparação do tecido passa por diferentes fases, que fazem com que ocorram lesões intersticiais que se estende até o final do processo de reparação (SOUZA, 2021). A radiação do laser de baixa potência ativa o processo de reparação do tecido (LINS et al., 2010).

De acordo com PINHEIRO et al., (2018), o laser de alta potência é uma excelente escolha para cirurgias de tecido mole, visando as melhores condições para o ato cirúrgico e pós-cirúrgico.

No relato de caso foi utilizado laser de alta potência para realização da frenectomia, que comprova a praticidade e eficácia apresentada na literatura. O ato cirúrgico torna-se simples e seguro, oferecendo ótimos benefícios para o profissional, visto que o laser de alta potência realiza uma ótima homeostasia, campo operatório se mantém limpo e com boa visualização. O paciente não se cansa, o procedimento tem uma diminuição no tempo de realização considerável se comparada a técnica tradicional, a cirurgia proporciona níveis satisfatórios de coagulação e esterilização da área por vaporização, consequentemente reduz as chances de infecção bacteriana.

Segundo (FONTES et al., 2016), nota-se dor e edema reduzido, a sutura na maioria dos casos é dispensada e sua cicatrização em geral é rápida. O paciente realizou após uma semana de cirurgia a terapia com laser de baixa potência, que auxilia no aumento das células responsáveis pela cicatrização, visando aceleração na cicatrização por segunda intenção dos tecidos moles. Para manter um padrão satisfatório na cicatrização e acompanhamento do paciente, realizou-se a sessão de terapia a laser de baixa potência 3 vezes, seguindo intervalos de 48 horas entre elas.

5 Conclusão

A frenectomia labial inferior estará indicada quando a anatomia do freio limitar a movimentação do lábio, impedir, dificultar a higiene, causar alterações nos tecidos periodontais ou ainda interferir na estética.

No relato de caso a anatomia do freio apresentava-se alterada e tracionava o tecido gengival expondo parte da porção radicular do elemento 41. A técnica de escolha foi a frenectomia com laser de alta potência com rapidez durante o procedimento reduzindo o tempo de cadeira do paciente, proporcionando um pós-operatório mais confortável com controle de dor, edema e cicatrização mais rápida.

O laser de baixa potência utilizado para a terapêutica de reparação tecidual apresentou resultados efetivos com ótima aceitação e satisfação do paciente.

6 REFERÊNCIAS

RODRIGUES, T. A. M. C. **Aplicação Clínica do Laser de Baixa Potência na Odontologia**. 2020. Trabalho de Conclusão de Curso (Graduação em Odontologia) - Centro Universitário Doutor Leão Sampaio, Lagoa Seca, 2020.

CAVALCANTI, T.M.; CATÃO, M.H.C.V.; LINS, R.D.A.U.; BARROS, R.Q.A.; **Conhecimentos das propriedades físicas e da interação do laser com os tecidos biológicos na odontologia**. SciELO - Scientific Electronic Library Online. Campina Grande, 2011, 6p.

CONVISSAR, R. A. **Princípios e Práticas do Laser na Odontologia**. 1 ed. New York: Editora Elsevier, 2011.

DELMONDES, F. S.; GUTIERREZ, G. M.; IMPARATO, J. C. P.; RAGGIO, D. P. Freio labial superior: Quando e como intervir? **Research, Society and Development**, *CDRR Editors*, Vargem Grande Paulista, v. 10, n. 2, p. 11, 2021.

ESTRELA, C.B.D.M. **Laser em Odontopediatria - Frenectomia em Foco**. Universidade Fernando Pessoa Faculdade de Ciências da Saúde, Porto. 2018.

FONTES, G. A.; MOURA, A. C. V. M.; TADESCO, T. K.; FLORIANO, I.; GIMENEZ, T.; CALVO, A. F. B.; IMPARATO, J. C. P. **Remoção de Mucocele com Laser de Diodo: Relato de Caso Clínico em Paciente Infantil**. *Rev. Assoc. Paul. Cir. Dent.* São Paulo, v.70, n.3. Set. 2016.

MMO HIGH POWER LASER. Jardim São Carlos, São Paulo. 2017. Disponível em: <https://twsurgical.com.br/>. Acesso em: 23 de out. 2022.

JORGE, A.C.T.; CASSONI, A.; RODRIGUES, J.A. Aplicações dos Lasers de Alta Potência em Odontologia. *Revista Saúde UNG SER*, São Paulo, v.4, n.3, p. 25-33, 2010.

JUNIOR A.C.P. **Penetração e Alterações Teciduais Do Laser de Alta Intensidade em Tecidos Moles e Duros da Cavidade Bucal**. 2018.71p. Dissertação (mestrado em estomatologia) - Faculdade de Odontologia da Universidade Federal de Minas Gerais. 2018

LAGOS, A.D.N. **Laser na Odontologia Conceitos e Aplicações**. São Luís. Editora EDUFMA, 2021.

LEAL, R. A. S. **Frenectomia labial e lingual em Odontopediatria**. 2010. Monografia de investigação/ Relatório de atividade clínica. Faculdade de Medicina Dentária Universidade do Porto. 2010.

LINS, R. D. A. U.; DANTAS, E. M.; LUCENA, K. C. R.; CATÃO, M. H. C. V.; GARCIA, A. F. G.; NETO, L. G. C. **Efeitos bioestimulantes do laser de baixa potência no processo de reparo**. Sociedade Brasileira de odontologia, dez, 2010, p7.

NETO, O.I.; MOLERO, V.C.; GOULART, R.M. Frenectomia: Revisão de literatura. *Revista Uningá Review*, Marinagá, v. 18, n. 3, p. 21-25, abr. 2014

OLIVEIRA, A.A; TITO, F.K.C; BRITO, A.C.M: **Uso do laser de alta potência e técnicas convencionais para remoção de freios labiais com inserção próxima à margem gengival.** VI Congresso Brasileiro de Ciências da Saúde. 2020.

PINHEIRO, A. F. S.; FURTADO, G. S.; SANDER, H. H.; SERRA, L. L. L.; LAGO, A. D. N.; Duas propostas cirúrgicas para frenectomia labial – convencional e a laser de alta potência. **Revista Portuguesa de Estomatologia, Medicina Dentária e Cirurgia Maxilofacial.** Lisboa, v. 59, n.2, p. 125-130, fev-set. 2018.

PRADO, R.F.; SOUZA, C.M.; SIMONATO, L.E.; SAKASHITA, M.S.; CRUZ, M.C.C. Frenectomia labial superior: revisão de literatura. **9º Jornada Odontológica Universidade Brasil.** Arch Health Invest, 2017.

RODRIGUES, T. A. M. C. **Aplicação clínica do laser de baixa potência na odontologia 2020. 29p.** Trabalho de conclusão de curso (graduação em odontologia) – centro universitário doutor leão Sampaio, Juazeiro do norte, 2020.

SANTOS, L.T.O.; SANTOS, L.O.; GUEDES, C.C.F.V. **Laser terapia na odontologia: Efeitos e aplicabilidades.** Faculdade Patos de Minas, Minas Gerais, v. 2, n. 2, p. 29-46. 2021.

SILVA, C.L.S.; MELO, H.B.; NASCIMENTO, L.L.C.; VIEIRA, K.A.; BRITO, J.A.L.S.; BESSA-NOGUEIRA, R.V. Superior labial frenectomy using a diode surgical laser: a case report of a pediatric patient. **Research, Society and Development,** Vargem Grande Paulista, v. 9, n. 11, p.1-16, 2020.

SILVA, H.L.; SILVA, J.J.; ALMEIDA, L.F. Frenectomia: revisão de conceitos e técnicas cirúrgicas. **SALUSVITA,** Bauru, v. 37, n. 1, p. 139-150, 2018.

SOUZA, A.V.; SANTOS, A.S.; DALLÓ, F.D.; BEZ, L.C.; SIMÕES, P.W.; BEZ, L.V.; VANNI, P.J.J.; PIRES, P.D.S. Frenectomia Labial Maxilar: Revisão Bibliográfica e Relato de Caso. **Rev. Odontol. Univ. Cid. São Paulo,** São Paulo, v. 27, n.1, p. 82-90, jan-abr. 2015.

SOUZA, S. B. **Tratamento de laserterapia de baixa potência na cicatrização de lesões bucais.** 2021. 41p. Trabalho de Conclusão de Curso (graduação em Odontologia) - Faculdade Nova Esperança de Mossoró – FACENE/ Rio grande do Norte, 2021.

VIEIRA, J. M. I. P.; **Tecnologia laser em medicina dentária: frenectomia em foco.** 2012. 10p. FCS (DCM). Projeto de Pós-Graduação/Dissertação, Universidade Fernando Pessoa, Porto, 2012.

ANEXO A: Parecer Consubstanciado do CoEPs



PARECER CONSUBSTANCIADO DO CEP

DADOS DO PROJETO DE PESQUISA

Título da Pesquisa: FRENECTOMIA LABIAL INFERIOR COM LASER DE ALTA POTÊNCIA: UM RELATO DE CASO

Pesquisador: CAROLINA HARTUNG HABIBE

Área Temática:

Versão: 1

CAAE: 61613622.3.0000.5237

Instituição Proponente: FUNDACAO OSWALDO ARANHA

Patrocinador Principal: Financiamento Próprio

DADOS DO PARECER

Número do Parecer: 5.629.194

Apresentação do Projeto:

Estudo observacional do tipo descritivo. Esta pesquisa irá realizar uma revisão de literatura sobre o tema Frenectomia labial inferior com laser de alta potencia realizando uma vasta busca nas bases de dados científicos discorrendo sobre as indicações, vantagens, desvantagens e técnica. Juntamente com o corpo do trabalho um caso clínico será apresentado de um paciente de 22 anos, que teve indicação de intervenção cirúrgica do freio labial inferior e foi submetido a frenectomia com laser de alta potência na Clínica Integrada do curso de Odontologia do UniFOA em maio de 2022.

Objetivo da Pesquisa:

O objetivo deste estudo será abordar com uma revisão de literatura a intervenção cirúrgica de frenectomia labial inferior com laser de alta potência, suas vantagens, desvantagens utilizando as bases de dados científicas e relatar um caso clínico utilizando esta técnica cirúrgica.

Avaliação dos Riscos e Benefícios:

Riscos:

Os riscos desse estudo são inerentes a possibilidade de identificação do paciente. Porém todos os cuidados serão tomados para a não identificação do paciente.

Benefícios:

O estudo poderá contribuir para a solução de casos semelhantes de outros pacientes podendo,

Endereço: Avenida Paulo Erlei Alves Abrantes, nº 1325
Bairro: Prédio 03, Sala 05 - Bairro Três Poços **CEP:** 27.240-560
UF: RJ **Município:** VOLTA REDONDA
Telefone: (24)3340-8400 **Fax:** (24)3340-8404 **E-mail:** cep@foa.org.br



Continuação do Parecer: 5.629.194

portanto, enriquecer o conhecimento de outros profissionais através da publicação do trabalho.

Comentários e Considerações sobre a Pesquisa:

A pesquisa se mostra pertinente e de grande valia para odontologia, se tratando de cirurgia, possibilitando um trans e pós operatório mais confortável para o paciente.

Considerações sobre os Termos de apresentação obrigatória:

O termo não garante totalmente a não identificação do paciente, porém, o pesquisador tomará todos os cuidados para garantir o mesmo, sendo assim, o termos foi esclarecido e assinado pelo paciente.

Recomendações:

Sem recomendações.

Conclusões ou Pendências e Lista de Inadequações:

Trabalho bem elaborado, sem pendencias ou inadequações.

Considerações Finais a critério do CEP:

Este parecer foi elaborado baseado nos documentos abaixo relacionados:

Tipo Documento	Arquivo	Postagem	Autor	Situação
Informações Básicas do Projeto	PB_INFORMAÇÕES_BÁSICAS_DO_PROJETO_1996107.pdf	09/08/2022 18:28:49		Aceito
Folha de Rosto	FOLHA.pdf	09/08/2022 18:28:17	CAROLINA HARTUNG HABIBE	Aceito
Projeto Detalhado / Brochura Investigador	Projeto.pdf	09/08/2022 18:27:59	CAROLINA HARTUNG HABIBE	Aceito
Outros	USO.pdf	09/08/2022 18:17:02	CAROLINA HARTUNG HABIBE	Aceito
Outros	ANUENCIA.pdf	09/08/2022 18:13:27	CAROLINA HARTUNG HABIBE	Aceito
TCLE / Termos de Assentimento / Justificativa de Ausência	TCLE.pdf	09/08/2022 18:12:21	CAROLINA HARTUNG HABIBE	Aceito

Situação do Parecer:

Aprovado

Necessita Apreciação da CONEP:

Endereço: Avenida Paulo Erlei Alves Abrantes, nº 1325
Bairro: Prédio 03, Sala 05 - Bairro Três Poços **CEP:** 27.240-560
UF: RJ **Município:** VOLTA REDONDA
Telefone: (24)3340-8400 **Fax:** (24)3340-8404 **E-mail:** cep@foa.org.br



Continuação do Parecer: 5.629.194

Não

VOLTA REDONDA, 07 de Setembro de 2022

Assinado por:
Walter Luiz Moraes Sampaio da Fonseca
(Coordenador(a))

Endereço: Avenida Paulo Erieli Alves Abrantes, nº 1325
Bairro: Prédio 03, Sala 05 - Bairro Três Poços **CEP:** 27.240-560
UF: RJ **Município:** VOLTA REDONDA
Telefone: (24)3340-8400 **Fax:** (24)3340-8404 **E-mail:** cep@foa.org.br